



Dr. Rafael Flores Ruiz

Profesor del Máster de Cirugía Bucal de la Universidad de Sevilla.

Dra. Efigenia Simón Sánchez

Máster en Cirugía Bucal. Universidad de Sevilla.

Dra. Rosa-María Yáñez-Vico

Profesora Máster Ortodoncia. Universidad de Sevilla.

Dr. Daniel Torres Lagares

Profesor Titular de Cirugía Bucal. Universidad de Sevilla.

Dr. José Luis Gutiérrez-Pérez

Profesor Titular de Cirugía Bucal. Universidad de Sevilla.

Odontoma compuesto asociado a canino permanente inferior incluido

Resumen

El odontoma representa el tumor odontogénico más frecuente. Normalmente está asociado con un diente permanente impactado, localizándose entre la corona del diente y el proceso alveolar, impidiendo su correcta erupción. El tumor odontogénico asociado con más frecuencia a un canino incluido es el odontoma compuesto, dada la localización preferente de esta entidad en la zona anterior del maxilar. En este artículo se describe el diagnóstico y tratamiento de un paciente de 42 años de edad con presencia de un canino permanente inferior asociado a un odontoma.

Abstract

The most prevalence odontogenic tumor is odontoma. Frequently odontomas are associated with a permanent impacted tooth, interfering with normal tooth eruption. Compound odontoma is a comparatively common odontogenic tumor, which may associate with an included canine. The purpose of this report is to present a case of 42y patient with an included lower canine associated with an odontoma.

Introducción

Los odontomas son tumores benignos de crecimiento lento formados por células epiteliales y mesenquimales. Son los tumores odontogénicos más frecuentes. La etiología es desconocida pero se relaciona con factores traumáticos, infecciosos, factores hereditarios, alteraciones durante la embriogénesis, hiperactividad odontoblástica y mutaciones genéticas (1).

Se distinguen dos tipos histológicos:

a) Odontoma complejo: que corresponde a una alteración de la odontogénesis. La morfodiferenciación es escasa y, por tanto, hay poca semejanza con la forma del diente normal. Está formado por múltiples dentículos malformados. El 50% se localiza en la región posterior mandibular.

b) Odontoma compuesto: es un conglomerado de esmalte, dentina, cemento y pulpa. La mayoría se localiza en la región incisivo-canina del maxilar superior (2-5).

Clínicamente, encontramos tres tipos de odontomas:

a) Central: o intraóseo, que es el más frecuente.

b) Periférico: se localizan exclusivamente en tejidos blandos gingivales del maxilar o mandíbula.

c) Erupcionado: situado coronal a un diente en erupción, impactado o ubicado en la porción más baja del proceso alveolar, llegando a erupcionar.

Suelen ser asintomáticos y su hallazgo suele ser casual tras realizar un estudio radiográfico habitual, generalmente entre la primera y segunda década de la vida. Radiológicamente, se observan varios dentículos deformes rudimentarios bien delimitados (odontoma compuesto) o una masa irregular radiopaca (odontoma complejo) rodeados por una zona radiotransparente, que es la cápsula fibrosa que circunda la lesión. En la mayoría de los casos compromete la erupción dentaria, y aunque no recidiva tras su enucleación, requiere tratamiento quirúrgico-ortodóncico para la recolocación en la arcada del diente que ha retenido (3,4,7).

Caso clínico

Paciente varón de 42 años de edad, sin antecedentes personales de interés, que acude a las consultas externas de Cirugía Oral y Maxilofacial de los hospitales universitarios Virgen del Rocío remitido por su dentista. El paciente refiere inflamación y cierto dolor en la zona derecha del mentón.

En la exploración intraoral observamos el canino temporal derecho mandibular en boca, el cual presenta movilidad de grado II. El estado general del resto de la dentición era bueno. La exploración extraoral es normal.

Tras ese primer examen le realizamos una ortopantomografía en la que se observa un canino incluido en la hemimandíbula derecha, posiblemente asociado a un tumor odontogénico compatible con un odontoma compuesto (**figura 1**).

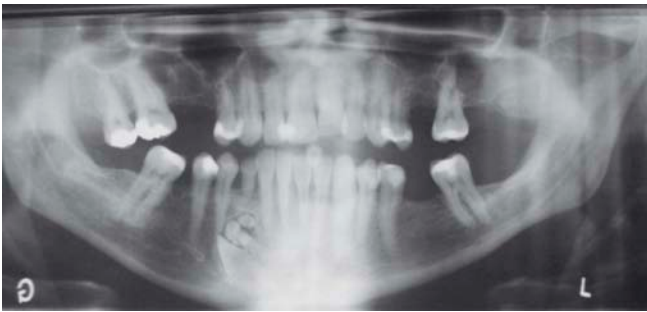


Figura 1. Ortopantomografía inicial de diagnóstico.

En segundo lugar, optamos por realizar una tomografía computarizada, con la finalidad de ubicar la lesión, valorar su relación con los ápices del premolar e incisivo lateral, así como su relación con el agujero mentoniano. Del mismo modo, es crucial para la programación quirúrgica ya que nos marcará su abordaje.

Se realizó la exodoncia del canino incluido y tumor odontogénico asociado bajo anestesia general.

Realizamos una incisión a espesor total en la línea mucogingival desde el premolar hasta el incisivo lateral, para levantar un colgajo mucoperiostico. La ostectomía se realizó con pieza de mano y fresa redonda del número ocho, con abundante irrigación, de forma controlada y progresiva para exodonciar el canino y tumor odontogénico.

Los dentículos fueron extraídos minuciosamente hasta limpiar la zona completamente. Por último, realizamos la exodoncia del canino incluido, labrando una muesca para facilitar su extracción. Tras limpiar el lecho quirúrgico reposicionamos el colgajo, suturándolo cuidadosamente con sutura no reabsorbible (seda tres ceros) (**figuras 2-10**).

El estudio anatómo-patológico del tumor odontogénico de sospecha confirmó el diagnóstico de odontoma. A los tres años de la intervención el paciente no presenta sintomatología ni complicaciones.

Discusión

Los caninos incluidos son aquellos que permanecen en el in-

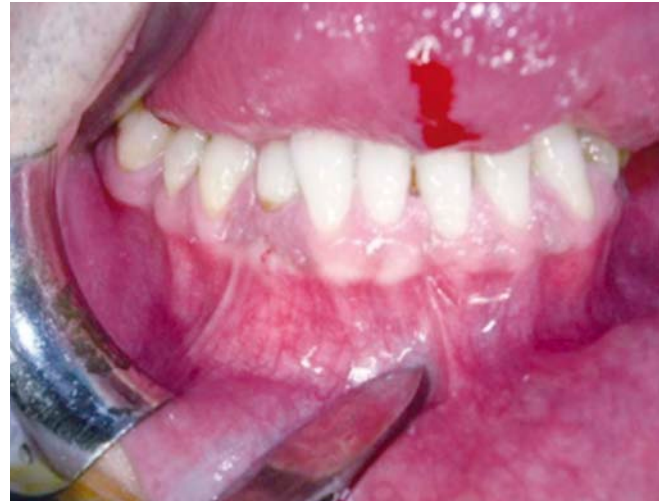

Figura 2.

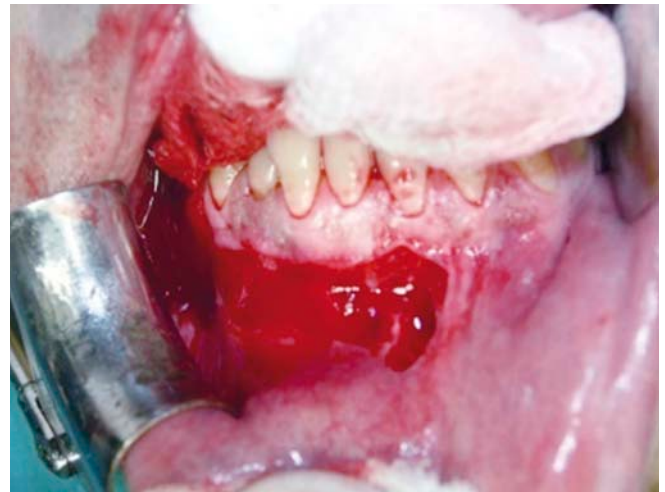

Figura 3.

Figura 4.

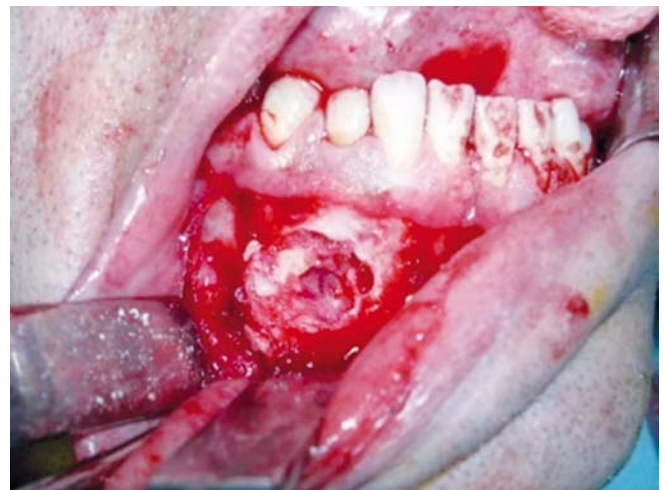

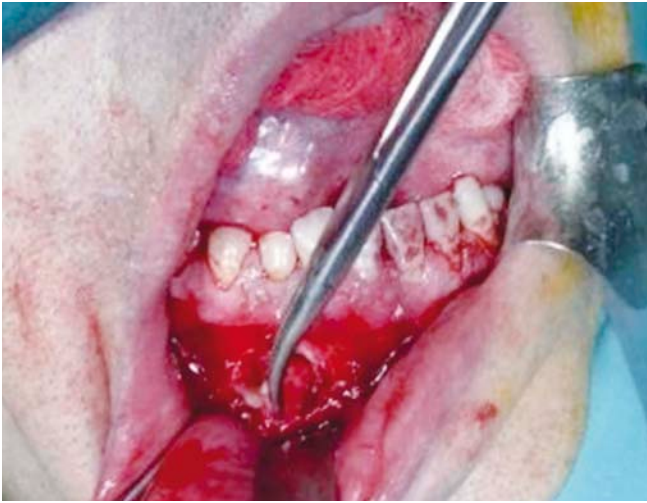


Figura 5.

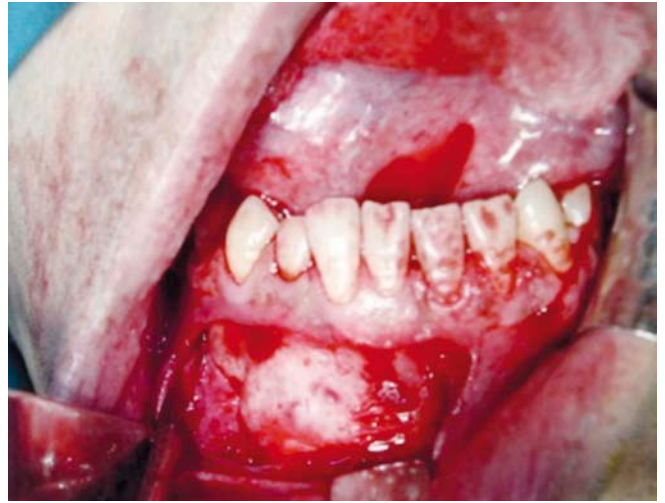

Figura 8.

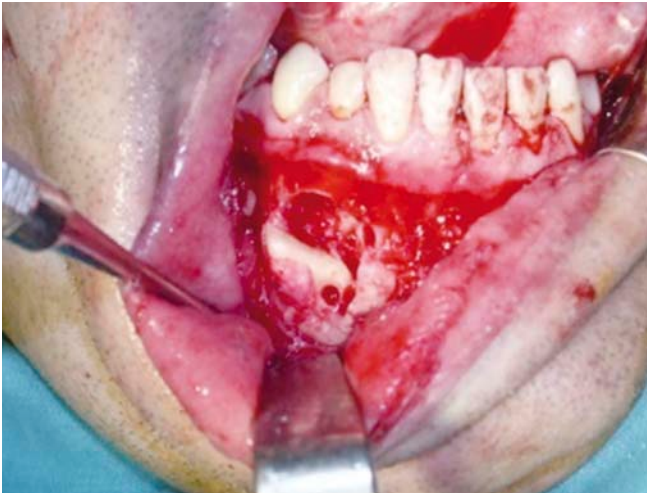


Figura 6.

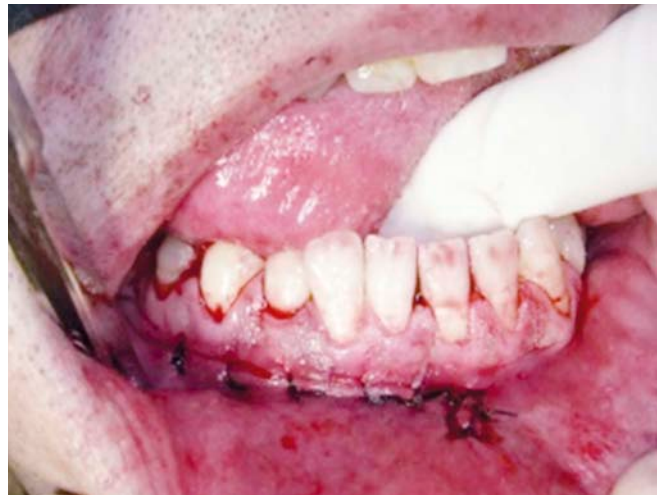
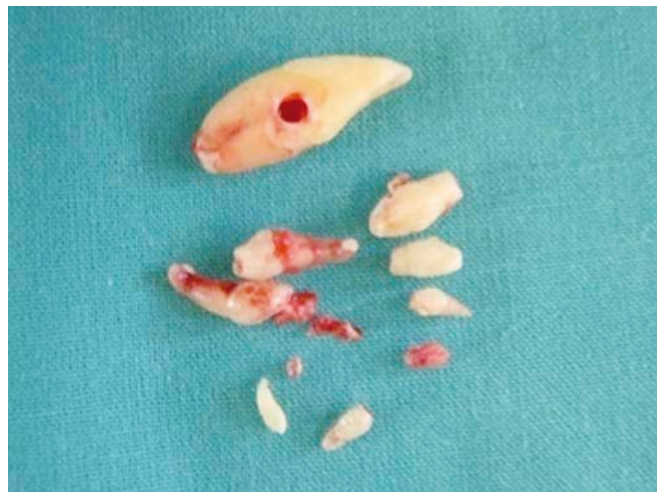
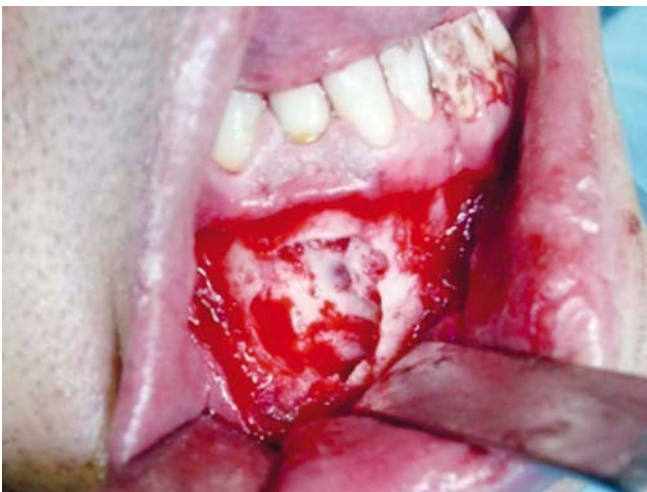Figura 9.

Figura 7.

Figura 10.



terior de los maxilares una vez pasada su fecha de erupción, con completo desarrollo radicular. Es la segunda inclusión en frecuencia tras los terceros molares inferiores (34% los superiores y 4% los inferiores). Su incidencia varía entre 0,92-2,2% para los caninos superiores y 0,35% para los inferiores. Las mujeres tienen una frecuencia mayor que los hombres (1,5-3,5). El 90% de los caninos incluidos son superiores y un 10% son inferiores (8).

Las causas que producen desórdenes eruptivos de los caninos tienen una etiología multifactorial. Entre ellas destacamos: trayecto eruptivo largo y complejo del canino, discrepancias en la longitud del arco, posición anómala, pérdida temprana del canino deciduo, traumatismos, anquilosis, dilaceración de la raíz, dientes supernumerarios, quistes o tumores asociados, entre los que destacamos los odontomas (9).

Normalmente los caninos incluidos son asintomáticos y son diagnosticados de manera casual tras realizar un estudio radiográfico de rutina. No obstante, a veces presentan sintomatología y complicaciones, entre las que destacamos accidentes mecánicos (rizólisis o desplazamiento de dientes vecinos), infecciosos, neurológicas y quísticos/tumorales entre las que destacamos quiste y odontomas.

Excepcionalmente la inclusión del canino se debe a la presencia de un tumor que actúa como obstáculo para su erupción. El tumor odontogénico asociado con más frecuencia a un canino incluido es el odontoma compuesto, dada la localización preferente de esta entidad en la zona anterior del maxilar (8). Como opción de tratamiento, la exodoncia del canino está indicada si no es posible el rescate del mismo, en caso de anquilosis o dilaceración de la raíz, infecciones de repetición, impactación o reabsorción de dientes vecinos. Los factores que influyen positivamente en el rescate de los caninos incluidos son: posición vertical y próxima a la superficie bucal, espacio suficiente en la arcada, edad temprana y cooperación del paciente (10).

Los odontomas son tumores mixtos (tienen componente epitelial y mesenquimal) de crecimiento lento, considerados hamartomas más que verdaderas neoplasias (1,4). Los odontomas constituyen el tumor odontogénico más común, siendo generalmente asintomáticos.

Son descubiertos al realizar un estudio radiológico de rutina y autores como Singer (8) afirman que la gran mayoría son hallados durante la segunda década de la vida, coincidiendo con Kaugars (8) y Owen (1) (53,9 y 59%, respectivamente).

Normalmente están asociados con un diente permanente impactado, localizándose entre la corona del diente y el proceso alveolar, impidiendo su correcta erupción. Distinguimos dos tipos de odontomas: compuestos y complejos. Según los estudios realizados por Chang y colaboradores (6), el odontoma compuesto tiene mayor prevalencia (77%) que el complejo (23%). Sin embargo, otros autores como Budnick (11) afirman tener una distribución casi exacta (49% compuestos y 51% complejos). Por otro lado, se ha encontrado una mayor prevalencia de odontomas complejos que compuestos (12).

Respecto a la distribución por sexos existe controversia. Autores como Budnick (12) afirman que existe una mayor prevalencia por el sexo masculino y otros, sin embargo, han encontrado mayor predilección por el sexo femenino (6,12,13).

Respecto a la etiología del odontoma, es desconocida pero se relaciona con factores traumáticos, infecciosos, factores hereditarios, hiperactividad odontoblástica y mutaciones genéticas (1) o alteraciones durante la embriogénesis.

Suelen estar asociados con dientes impactados de la dentición permanente y, sólo en raras ocasiones, con dientes deciduos (6,14,15). Los dientes que están asociados con mayor frecuencia son el canino, incisivo central superior y el tercer molar.

La ortopantomografía debemos solicitarla ante la sospecha de una inclusión dentaria. Con ella obtenemos información sobre la presencia del diente incluido y su relación con estructuras vecinas, si existe patología asociada (quistes, odontomas), o si ha producido desplazamiento o lesión de los dientes vecinos. Sin embargo, presenta limitaciones como la magnificación o la posición respecto a la arcada dentaria. Por ello, es necesario pedir pruebas diagnósticas complementarias, como la tomografía computerizada, que informa sobre la posición tridimensional exacta del diente incluido y respecto a las estructuras vecinas, en este caso respecto a los ápices del incisivo lateral y premolar, así como del nervio mentoniano.

Es frecuente la asociación del odontoma a otras patologías tales como quistes y tumores odontogénicos entre las que destacamos: quiste odontogénico calcificante, tumor odontogénico calcificante epitelial y fibroodontoma ameloblástico. Debemos realizar un diagnóstico diferencial de aquellos tumores óseos que pueden confundirse con un odontoma como el osteoma, osteoblastoma, fibroma cemento-osificante y osteosarcoma, aunque estas entidades son poco frecuentes. El odontoma está bien circunscrito sin causar destrucción de los tejidos circundantes.

El tratamiento de elección siempre será la enucleación del odontoma para después analizarlo por anatomía patológica y la exodoncia del diente permanente asociado, aunque algunos autores defienden la cirugía de rescate del diente permanente en la misma intervención. La cirugía de rescate dependerá de la posibilidad de rescate del diente impactado y de la importancia de dicho diente en la arcada dentaria.

Conclusiones

1. La etiología de los odontomas no está bien esclarecida, pero se ha relacionado con factores traumáticos, infecciosos, factores hereditarios, hiperactividad odontoblástica y mutaciones genéticas así como alteraciones durante la embriogénesis.
2. Ante la sospecha de un diente incluido solicitaremos una ortopantomografía para detectar su presencia y ver si tiene o no patología asociada y su relación con las estructuras vecinas.

3. La actitud terapéutica ante la presencia de un odontoma será siempre su extirpación, debido a la relación del odontoma con otras patologías. Es importante realizar un diagnóstico diferencial de aquellos tumores óseos con clínica parecida al odontoma.

4. Si la cirugía de rescate del canino incluido es viable y con pronóstico favorable, procederemos a la conservación del mismo en la arcada.
Si el ortodoncista no lo considera viable realizaremos su extracción. ●

BIBLIOGRAFÍA

1. **Owens BM, Schulman NJ, Mincer HH, Turner IE, Oliver FM.** Dental odontomas: a retrospective study of 104 cases. *J Clin Ped Dent* 1997; 21 (3): 261-4.
2. **Donado M.** Patología y técnica. Cirugía bucal. Elsevier-Masson España, 2005.
3. **Mehra P, Singh H.** Complex composite odontoma associated with impacted tooth: A case report. *N Y State Dent J* 2007 Mar; 73 (2): 38-40.
4. **Junquera L, Vicente JC, Roig P, Olay S, Rodríguez-Recio O.** Odontoma intraóseo erupcionado: Una infrecuente patología. *Med Oral Patol Oral Cir Bucal* 2005; 10 (3): 248-51.
5. **Delbem AC, Cunha RF, Bianco KG, Afonso RL, Gonçalves TC.** Odontomas in pediatric dentistry: report of two cases. *J Clin Pediatr Dent* 2005; 30 (2): 157-60.
6. **Chang JY, Wang JT, Wang YP, Liu BY, Sun A, Chiang CP.** Odontoma: a clinicopathologic study of 81 cases. *J Formos Med Assoc* 2003; 102 (12): 876-82.
7. **Ashkenazi M, Greenberg BP, Chodik G, Rakocz M.** Postoperative prognosis of unerupted teeth after removal of supernumerary teeth or odontomas. *Am J Orthod Dentofacial Orthop* 2007; 131 (5): 614-9.
8. **Gay-Escoda C.** Tratado de cirugía bucal. Ergón España, 2004.
9. **Bayram M, Ozer M, Sener I.** Maxillary canine impactions related to impacted central incisors: two case reports. *J Contemp Dent Pract.* 2007; 8 (6): 72-81.
10. **Pitt S, Hamdan A, Rock P.** A treatment difficulty index for unerupted maxillary canines. *Eur J Orthod.* 2006; 28 (2): 141-4.
11. **Budnick SD.** Compound and complex odontomas. *Oral Surg Oral Med Oral Pathol* 1976; 42 (4): 501-5.
12. **Slootweg PJ.** An analysis of the interrelationship of the mixed odontogenic tumors-ameloblastic fibroma, ameloblastic fibro-odontoma, and the odontomas. *Oral Surg Oral Med Oral Pathol* 1981; 51 (3): 266-76.
13. **Singer SR, Mupparapu M, Milles M, Rinaggio J, Pisano D, Quaranta P.** Unusually large complex odontoma in maxillary Sinus Associated with Unerupted tooth. *N Y State Dent J.* 2007; 73 (4): 51-3.
14. **Ozeç I, Kiliç E, Yeler H, Göze F, Yeler D.** Large complex odontoma associated with a primary tooth. *Quintessence Int.* 2007; 38 (6): 521-4.
15. **Hisatomi M, Assaumi JI, Konouchi H, Honda Y, Wakasa T, Kishi K.** A case of complex odontoma associated with an impacted lower deciduous second molar and analysis of the 107 odontomas. *Oral Dis* 2002; 8(2): 100-5.