Dr. Alfonso García Pérez
Odontólogo.
Master Implantología y Rehabilitación Oral.
Dr. Luis Cuadrado de Vicente
Médico Estomatólogo.
Especialista en Cirugía Plástica
Dra. Almudena Martínez Bravo
Odontólogo. Especialista Implantoprótesis UCM.
Dra. Cristina Canals Salinas
Médico Estomatólogo.
Dra. Valeria García Chacón
Odontólogo. Esp. Cir. NYU.
D. Iñaki Lauret
Responsable Multimedia i².

Centro i² Implantología Madrid

Cristina Cuadrado Canals
Alumna Odontología U. Europea de Madrid.

Utilización de matriz de colágeno porcino en el tratamiento de recesiones gingivales: a propósito de un caso.

En fichas anteriores hemos hablado del tratamiento de las recesiones gingivales mediante otras opciones terapeúticas como injertos libres del paladar y matriz dérmica acelular (Alloderm). En la de hoy vamos a presentar un caso en el que hemos utilizado una nueva alternativa que se nos brinda para la regeneración de tejidos blandos, estamos hablando de Mucograft.

Mucograft es una matriz de colágeno porcino reabsorbible diseñada exclusivamente para la regeneración de tejidos blandos, tanto para ganancia de encía queratinizada como para cubrir recesiones que es el caso concreto que vamos a presentar.

Como particularidad de esta matriz, reseñar que dispone de dos capas. Una muy porosa que está diseñada para favorecer su colonización por tejido blando y otra capa más densa para facilitar su sutura y una posible curación abierta, es decir, expuesta. También decir que es muy hidrofílica y no es necesario hidratarla previamente, pues al contacto con la zona receptora del injerto se hidratará sola con la propia sangre del donante.

Caso clínico

Acude a consulta una paciente joven con una recesión gingival clase II de Miller a nivel del 41, no tiene afectadas las papilas interproximales y la recesión sobrepasa la línea mucogingival.

Desestimamos las opciones de injerto libre epitelizado del paladar por estética y de un injerto libre de conectivo por evitar una zona cruenta en el paladar. Decidimos utilizar una matriz de colágeno porcino.

Pasos quirúrgicos

1. Anestesia infiltrativa con Articaína/Adrenalina 1: 100.000, tanto por vestibular como por lingual, pues si no, en esta última zona dolería al suturar.

2. Enjuage con clorhexidina 0,2 % durante un minuto. (Es fundamental un tratamiento previo de desinflamación periodontal, con profilaxis, curetajes, antisépticos…, para poder manejar los tejidos correctamente).

3. Incisión para elevar un colgajo de espesor parcial y crear el lecho receptor, respetando las papilas y con dos descargas verticales. El tamaño de la zona cruenta debe ser al menos tres veces el tamaño de la raíz a cubrir para darle suficiente aporte sanguíneo. Utilizaremos hojas de bisturí del nº 15, por ejemplo. Últimamente hemos trabajado con esclerótomos (especie de bisturí muy pequeño con diversas formas que utilizan en cirugía oftálmica) con muy buenos resultados.

4. Desepitelización de las papilas con el bisturí. En las papilas desepitelizadas suturaremos tanto la matriz como el colgajo reposicionado coronalmente.

5. Tratamiento del cemento expuesto mediante fresas de diamante Perioset y curetas para quitar todo el cemento necrótico, infectado y rico en endotoxinas. También quitaremos el epitelio del surco para

que sólo quede como lecho, tejido conectivo y cemento sano.

6. Recortamos la matriz con unas tijeras para darle la forma del lecho receptor.

7. Suturamos, con sutura reabsorbibles y de aguja pequeña la matriz a las papilas, percatándonos de que la capa densa queda siempre hacia el exterior. Tras colocarla en su lecho la propia sangre del paciente la hidratará.

8. Comprobamos que el colgajo cubre todo sin tensión y le suturamos. Primero también en las papilas y luego las descargas. Si necesitáramos menos tensión, deberíamos ampliar el colgajo apicalmente.

Fotos secuenciales del caso

Figura 1. Estado inicial.

Figura 2. Se observa tejido interproximal intacto y extensión de la recesión más allá de línea mucogingival.

Figura 3. Proyección oclusal de la lesión.

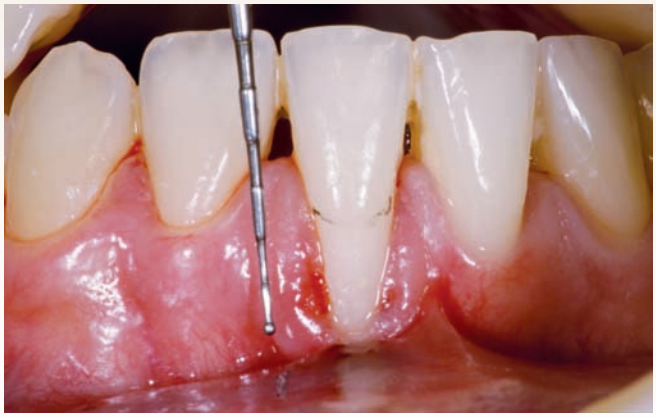

Figura 4. Seis milímetros de recesión.

Figura 5. Preparación del cemento tras elevar colgajo a espesor parcial.

Figura 6. Desepitelización con hoja del 15.

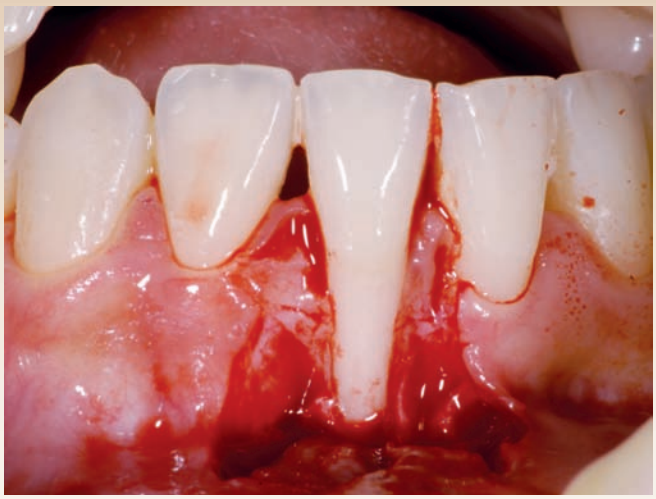

Figura 7. Lecho receptor final.

Figura 8. Envase de la matriz.

Figura 9. Aspecto de la matriz.

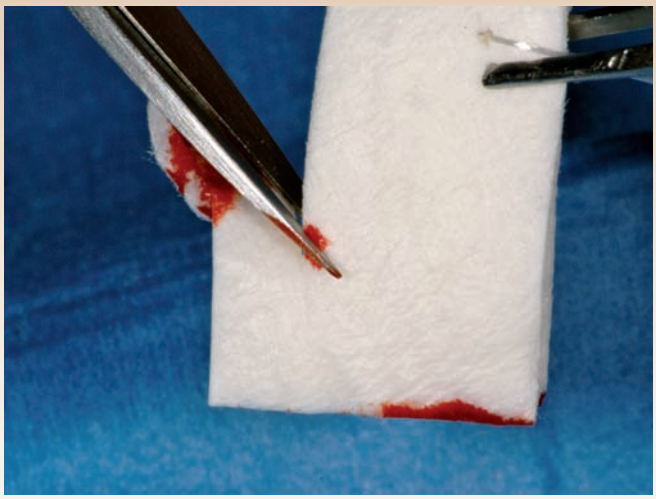

Figura 10. La recortamos con la forma del lecho receptor. Obsérvese que se le da un punto de seguridad para evitar ser aspirada o que se vaya al suelo.

Figura 11. Adaptación al lecho.

Figura 12. Sutura de la matriz a las papilas.

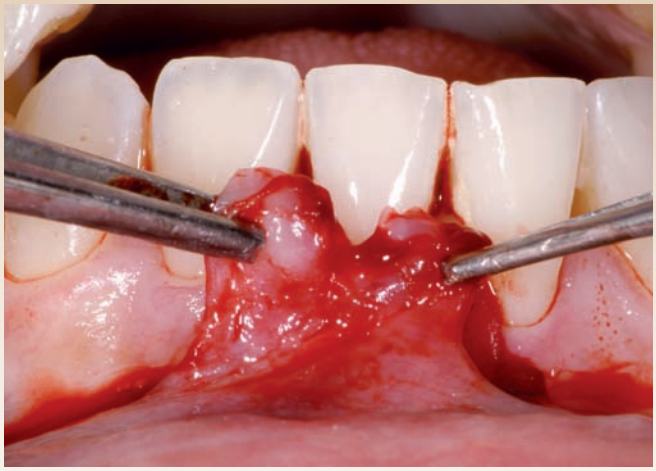

Figura 13. Comprobación de que queda el colgajo libre de tensión y que llega a cubrir la recesión completamente.

Figura 14. Sutura sin tensión del colgajo sobre la matriz.

Figura 15. Revisión a los siete días.

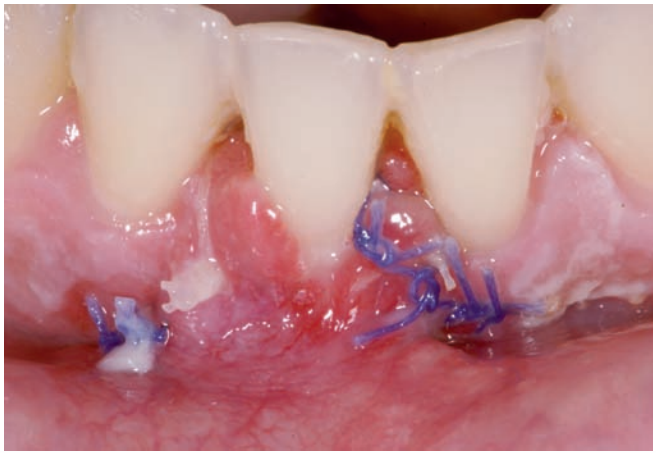

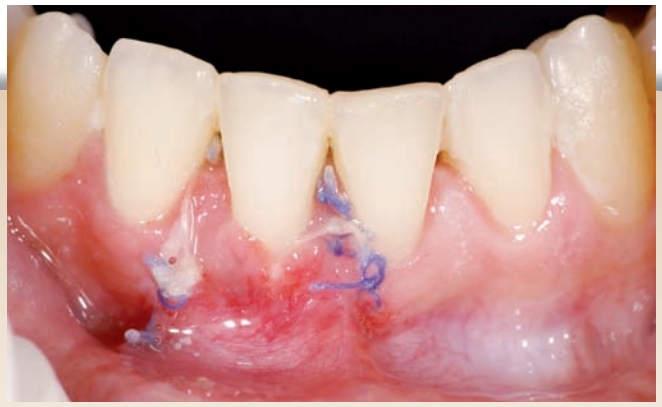

Figura 16. Revisión a los 15 días.

Figura 17. Inmediatamente a la retirada de la sutura.

Figura 18. Revisión al mes.

Figura 19. Revisión al mes y medio. Al realizar un colgajo de reposición coronal se pierde fondo de vestíbulo. Decidimos realizar una vestibuloplastia para alejar las tensiones del fondo de vestíbulo y frenillo del borde gingival.

Figura 20. Colgajo de reposición apical.

Figura 21. Sutura apical del colgajo.

Figura 22. Revisión a la semana.

Figura 23. Revisión al mes de la vestibuloplastia.

Figura 24. Resultado final a los tres meses.

Figura 25. Perspectiva oclusal del resultado.

Figura 26. Estado inicial.

Figura 27. Resultado final.

PATROCINADO POR:

Centro i² Implantología
C/ Diego de León, 11. Madrid
www.i2-implantologia.com