Dr. Manuel M.ª Romero Ruiz
Profesor del Máster de Periodoncia e Implantes. Universidad de Sevilla

Dra. Reyes Jaramillo Santos
Profesor del Máster de Periodoncia e Implantes. Universidad de Sevilla

Dr. José Vicente Ríos Santos
Codirector del Máster de Periodoncia e Implantes. Universidad de Sevilla.

Dr. Pedro Bullón
Codirector del Máster de Periodoncia e Implantes. Universidad de Sevilla.

Situación actual de los implantes inmediatos postextracción; revisión y análisis de la literatura

Introducción

En los comienzos de la implantología moderna, allá por los años 70, la cicatrización completa de la cresta alveolar previa a la colocación de un implante era un requisito imprescindible para el éxito del mismo. Sin embargo, los rápidos avances tecnológicos acontecidos en las últimas décadas, la gran evolución clínica que ha tenido lugar, asociadas a la aparición de nuevos materiales y nuevas técnicas especialmente las relacionadas con la regeneración de tejidos, ha hecho que ése y otros conceptos considerados inamovibles al comienzo, hayan ido dejando lugar a nuevas técnicas y procedimientos que, amparados por datos de la evidencia científica, conforman el escenario de la implantología actual.

En este contexto, pronto se pasó de esperar la total cicatrización de la cresta alveolar a sopesar la posibilidad de colocar implantes en los alvéolos justo después de la extracción del diente, lo que es conocido con el nombre de implantes inmediatos o postextracción, siendo la primera referencia conocida la de Shulte (1) en 1978, si bien son los estudios de Lazzara (2) en 1989, Nyman (3) y Becker (4) en 1990 los que abrieron el camino a las posteriores investigaciones y desarrollo clínico de la técnica.

Desde entonces la colocación de implantes inmediatamente tras la extracción del diente se ha convertido en una técnica predecible en cuanto al éxito de los implantes, siendo respaldada por numerosos estudios tanto retrospectivos como prospectivos (5-12). Estos estudios son muy heterogéneos en cuanto a metodología, tipo de implantes, superficie, protocolo de carga, tiempo de seguimiento, tipo de cicatrización, etc., lo cual hace que se deba ser cauto al interpretarlos, aunque parece que todos coinciden en que la tasa de supervivencia de los implantes inmediatos es alta, estando la mayor parte de los estudios en tasas alrededor del 95 por 100 de éxito (13).

Uno de los argumentos con los que en un primer momento se defendió la colocación de implantes postextracción era el suponer que esta técnica aprovecharía el potencial regenerativo del organismo tras la exodoncia, ayudando así a preservar el volumen tanto del tejido óseo como de los tejidos blandos; de este modo se evitaría la pérdida ósea crestal que ocurría tras la extracción y cicatrización ósea, y que diversos autores habían evaluado de hasta un 50 por 100 en el primer año de pérdida de anchura crestal, y algo menos de altura ósea, siendo máxima la pérdida en los cuatro primeros meses (14-18). Sin embargo varios de los estudios que se han dedicado a los implantes inmediatos en la última década tanto sobre modelo animal (19-21) como sobre modelo humano (22-25), corrigieron esta creencia inicial, al demostrar que esta técnica por sí misma no conseguía prevenir la reabsorción de la cresta ósea, y que el proceso de remodelado tenía lugar independientemente de que se hubiese colocado un implante en el alvéolo. Sin embargo, los buenos resultados estéticos conseguidos con la técnica (13, 26-29), unido a las exigencias cada vez mayores de los pacientes de reducir los plazos de tratamiento y al alto grado de satisfacción estética que refieren con estas técnicas (30-33), así como las altas tasas de éxito conseguidas, hace que se haya convertido en un tratamiento rutinario en las clínicas implantológicas (34).

Las más recientes investigaciones han ido aportando luz

Figura. 1. Imagen preoperatoria. Se aprecia el diastema mesial entre el incisivo central y lateral.

sobre los fenómenos que ocurren a nivel del espacio residual existente entre la cara vestibular del implante inmediato y la cortical vestibular del alvéolo y la manera de tratar de controlar los procesos remodelativos que ocurre tanto a nivel óseo como de partes blandas, para mejorar los resultados estéticos de los implantes colocados de manera inmediata. Así, factores como la apertura o no de colgajo, el grosor de la pared vestibular residual, su integridad o no, el tamaño del gap remanente entre hueso e implante, el relleno del gap con materiales de injerto, el grosor de los tejidos blandos vestibulares, etc... serán factores a considerar y modificar para conseguir resultados satisfactorios con este tipo de técnicas (35-44).

En el presente artículo se discuten, tomando un caso clínico como referencia ilustrativa, los diferentes factores implicados en el éxito estético y funcional de los tratamientos con implantes colocados inmediatamente tras la extracción y restaurados de manera igualmente inmediata.

Caso clínico

Corresponde a una paciente de 38 años de edad, no fumadora, sin antecedentes de interés, que sufre hace tres años una fractura coronal de un incisivo lateral superior izquierdo que había sido endodonciado ocho años atrás; tras ser cementada por su odontólogo, presenta descementaciones periódicas cada vez más cercanas en el tiempo, lo que hace que se decida por una solución definitiva. Tras el estudio diagnóstico previo y ante la petición expresa de la paciente, se plantea el tratamiento con un implante colocado de manera inmediata postextracción y con restauración inmediata.

A la exploración se aprecia la corona del lateral con un ligero diastema mesial y restos de cemento alrededor de la misma, **(figura 1),** apreciándose en la radiografía preoperatoria la fractura corono radicular y los márgenes óseos interproximales algo elevados y aplanados debido a las sucesivas descementaciones y al trauma periodontal que esto ha condicionado **(Figura 2).** La paciente presenta línea de sonrisa alta con exposición de gran parte de la encía al reírse, lo que hace que se deba proceder con cautela para evitar la pérdida de tejidos duros y blandos que comprometan la estética final del caso.

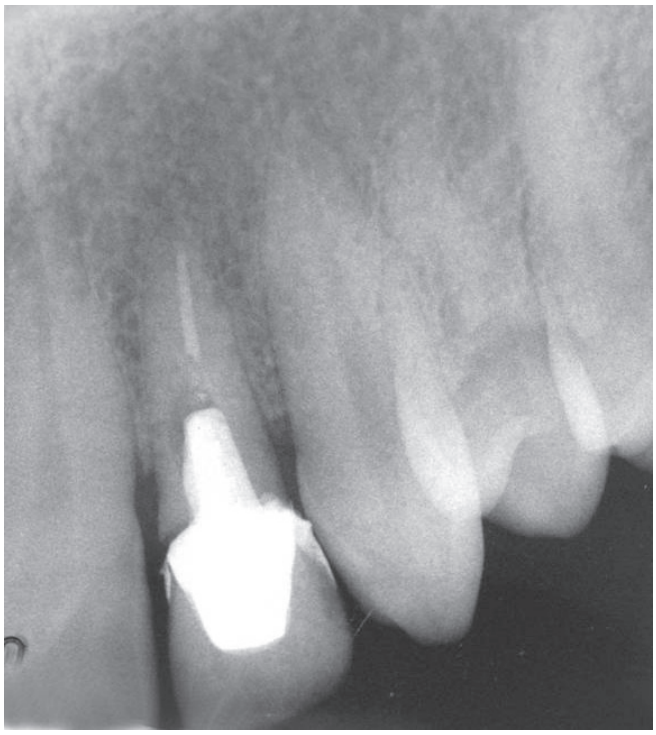

Figura 2. Radiografía preoperatoria en la que se observa la fractura coronoradicular y los niveles óseos mesial y distal.

Figura 3. Extracción mediante punta de piezocirugía del resto radicular para evitar el trauma del hueso alveolar, especialmente en la zona vestibular.

Figura 4. Con la sonda periodontal se verifica si existe fenestración o dehiscencia de las paredes del alvéolo y se localiza el reborde vestibular de la cresta ósea.

Figura 5. Fresado del alvéolo a través del orificio de la extracción, sin apertura de colgajo.

Figura 6. Inserción del implante en el lecho labrado mediante el fresado.

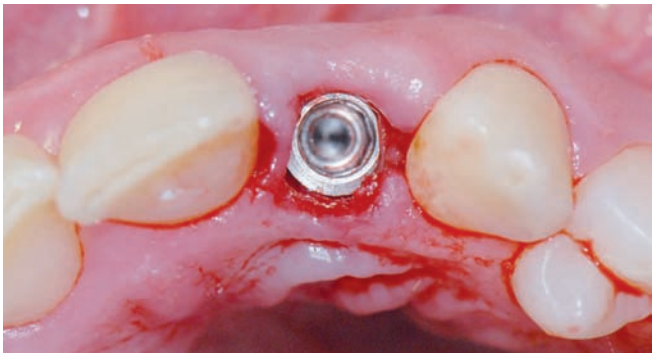

Figura 7. Implante ubicado en el alvéolo, en posición ligeramente palatinizada.

Tras la anestesia infiltrativa de la zona, se procede a la eliminación de la corona y a la extracción del resto radicular afectado mediante técnica de piezocirugía para proceder de la manera más atraumática posible, evitando la lesión del hueso alveolar, especialmente en su porción vestibular, dado el elevado compromiso estético del diente **(figura 3).** El resto radicular es extraído sin lesión alguna del hueso, lo cual es verificado mediante la sonda periodontal, al mismo tiempo que se localiza con ella el reborde óseo vestibular y por tanto la altura de encía remanente, lo que ayudará a la localización posterior del hombro del implante en el momento de su inserción **(figura 4).** El siguiente paso es el legrado el alvéolo mediante una legra quirúrgica para eliminar cualquier resto que pudiera haber quedado retenido; en el presente caso se eliminó un granuloma crónico apical que presentaba el diente, posiblemente motivado por el defectuoso sellado del canal y por la más que probable contaminación del ápice en los sucesivos recementados **(figura 2).**

Una vez realizado el legrado comienza la fase de fresado para la elaboración del neoalvéolo, paso previo a la inserción del implante. El mismo se lleva a cabo a través del orificio dejado por la extracción, sin realizar apertura alguna de colgajo, siguiendo los principios de la cirugía mínimamente invasiva (flapless surgery), con el fin de preservar al máximo los tejidos blandos y minimizar el proceso reabsortivo del hueso alveolar. Se decide la colocación de un implante Essential® de Klockner® Implant System de 4 x 12 mm, de conexión interna y 1,5 mm de anillo pulido, por ajustarse a las necesidades del caso, de manera que la secuencia de fresado se realiza siguiendo el protocolo recomendado por el fabricante hasta que el lecho para la inserción del implante está terminado. El fresado se ejecuta siguiendo no el eje del alvéolo sino un eje más a lingual, comenzando en la pared ósea palatina, de manera que el implante quedará en una posición más palatinizada, lo que favorece el proceso remodelativo de la cara vestibular del alvéolo **(figura 5).**

Cuando el lecho ha quedado realizado, se procede a la inserción del implante, inicialmente de manera manual y posteriormente mediante contraángulo a baja velocidad, hasta ubicarlo en la situación ideal en las tres direcciones del espacio, salvo en el sentido vestíbulo lingual por el motivo que ha quedado comentado **(figuras 6 y 7).** Posteriormente se valora la estabilidad primaria del implante mediante el Osstell ISQ® (Osstell AB, Goteborg Sweden), el cual siguiendo los principios del análisis frecuencia resonancia marca un determinado valor (valor ISQ o índice de estabilidad del implante), que en este caso fue de 73, lo que indica una alta estabilidad primaria, condición imprescindible para la realización de la restauración inmediata planificada en el caso **(figuras 8 y 9).**

Siguiendo las recomendaciones actuales de la evidencia

Figura 8. Medición de la estabilidad primaria del implante mediante el Osstell ISQ®, atornillando en el implante el dispositivo SmartPeg® y acercando la sonda de medición al mismo.

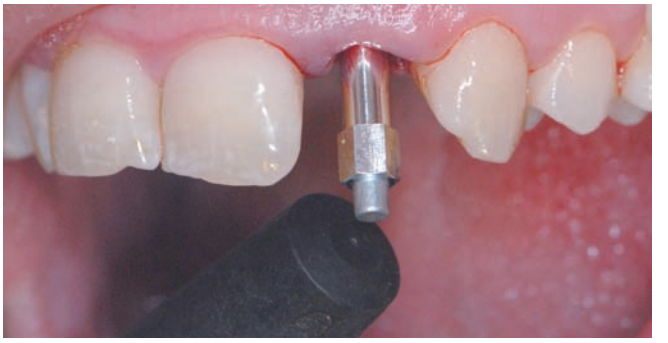



Figura 9. Valor ISQ (índice de estabilidad del implante). Marca 73, lo que supone una elevada estabilidad, que garantiza realizar la carga inmediata programada.

científica, se procede al relleno del gap existente entre la superficie del implante y la pared vestibular del alvéolo, mediante un xenoinjerto de hueso bovino inorgánico (Cerabone®, aap Biomaterials GmbH, Dieburg, Germany), que se introduce en el espacio y se ataca con una cucharilla o instrumento atacador específico **(figura 10).** Se cuidará de que el material quede en la zona vestibular y no penetre en el interior del implante, de manera que en este punto finaliza la inserción del mismo, que será continuada con la elaboración del provisional inmediato.

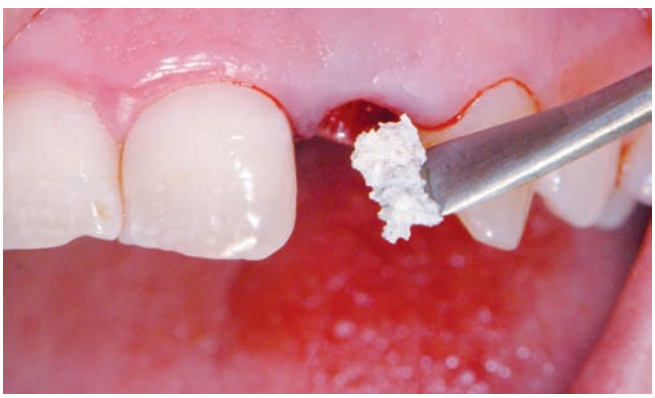

Figura 10. Momento de la inserción del injerto en el hueco entre el hueso y el implante.

Para la elaboración de la corona provisional, se atornilla un pilar para cementar **(figura 11)** (Klockner® Implant System), y se procede al rebasado sobre el mismo con acrílico autopolimerizable, de una corona de acrílico previa que el técnico de laboratorio ha elaborado sobre el encerado diagnóstico inicial. El hecho de que la paciente residiera lejos de la clínica condicionó el que se optara por esta técnica de provisionalización, en la que la corona se pule y termina directamente en

Figura 11. Pilar para cementar que será utilizado para soportar la corona provisional.

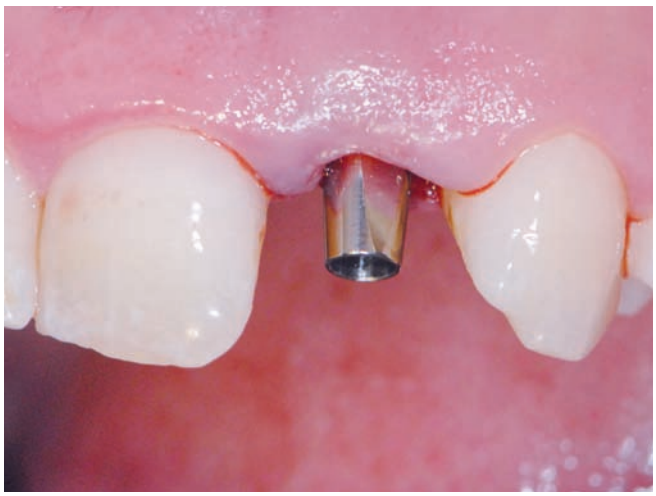

la clínica **(figura 12);** siempre que sea posible es preferible tomar impresión postoperatoria al implante y que sea el técnico quien la elabore en el laboratorio, siendo colocada al paciente al día siguiente de la intervención.

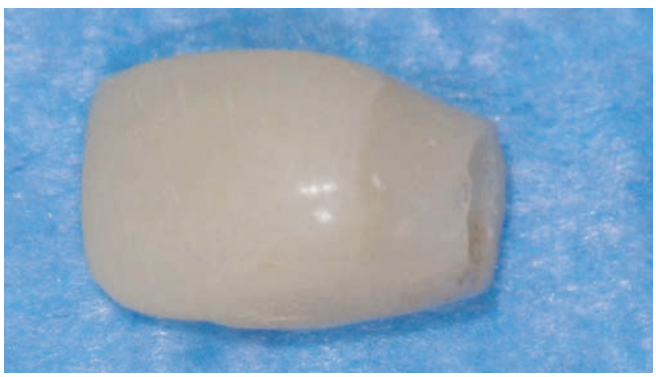

Figura 12. Corona provisional confeccionada en clínica a partir de una corona de acrílico realizada por el protésico desde el encerado diagnóstico.

La colocación en boca de la corona provisional va seguida de la eliminación de cualquier resto de cemento que pueda quedar, y del ajuste oclusal, debiéndose tener especial consideración con los movimientos excursivos que puedan inducir micromovimientos que hagan fracasar la osteointegración del implante **(figura 13).** Es importante realizar una radiografía con el provisional colocado para verificar el correcto ajuste de la corona de acrílico **(figura 14).** A la paciente se le instruye sobre las técnicas de higiene a seguir y se le insiste sobre la necesidad de acudir a la clínica ante cualquier eventualidad que pueda acaecer.

Previo a la intervención, se ha facilitado a la paciente tratamiento antibiótico profiláctico y un antiinflamatorio, prescribiéndosele posteriormente la pauta analgésica y antiinflama-

Figura 13. Corona provisional colocada en boca inmediatamente tras la cirugía, una vez eliminado el cemento y ajustada la oclusión.

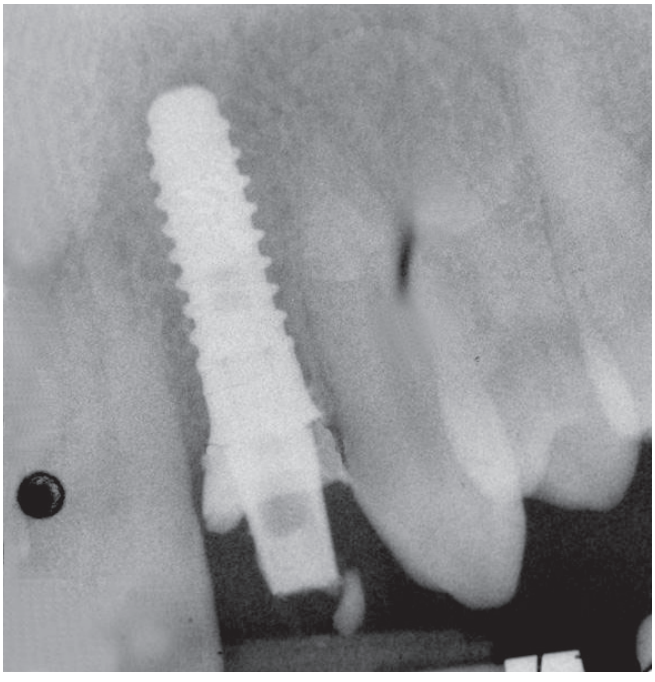

Figura 14. Radiografía postoperatoria con el provisional colocado.

toria que seguirá, así como las medidas higiénico-dietéticas aconsejadas en cualquier acto quirúrgico de cirugía bucal.

Tras dos meses de espera para que se produzca un adecuado proceso de osteointegración del implante, se procede a la toma de impresión para fabricar la corona definitiva que llevará la paciente. Para la impresión se utiliza un pilar específico **(figura 15)** (Klockner® Implant System), y la técnica de doble material, con silicona pesada y fluída. Es fundamental hacer fotografías de la toma del color con la guía utilizada por el técnico, si es posible con un fondo gris que anula la interferencia de los diferentes tonos existentes alrededor del diente y facilita el trabajo del técnico **(figura 16).**

Una vez realizada las pruebas pertinentes, se procede a la colocación de la corona definitiva en boca y a la realización de los ajustes oclusales necesarios. Es importante nuevamente eliminar, en el caso de coronas cementadas, cualquier resto de cemento que pueda quedar, para evitar que induzca una reacción inflamatoria en los tejidos periimplantarios. Posteriormente se irá haciendo un seguimiento periódico clínico y radiológico para verificar el éxito del tratamiento en el tiempo **(figuras 17-19).**

Discusión

La colocación de implantes postextracción ha supuesto un paso más entre los numerosos avances de la implantología actual; así, son numerosas las series que se publican con tasas de éxito similares a las de los casos tratados de manera diferida (13). Los nuevos estudios prospectivos siguen aportando datos sobre el éxito clínico de la técnica (Block et al 2009, 2011; Becker 2011) (34, 45, 46). La experiencia de los autores está en concordancia con estos resultados, siendo una práctica común en determinados casos y muy especialmente en el sector anterior, en el que las demandas del paciente son muy elevadas tanto en cuanto al resultado estético como en el sentido de acortar al máximo la duración del tratamiento. El grado de satisfacción referido por los pacientes con esta técnica, es igualmente muy elevado, tal y como refieren otros trabajos de la literatura.

Sin embargo, desde la evidencia científica se advierte que estos tratamientos no están exentos de complicaciones, especialmente cuando la indicación no es correcta. La complicación más frecuente según los distintos autores, coincidente con la de este equipo, es la infección postoperatoria, que puede conducir a la pérdida del implante (7, 8, 30, 47). Recientemente, Esposito y cols. en una revisión sistemática sobre implantes colocados en alvéolos postextracción concluía que no existe evidencia suficiente para determinar posibles ventajas o desventajas de esta técnica en comparación con la inserción más tardía, ya que existen pocos ensayos clínicos y algunos de ellos con alto nivel de sesgo. Entre sus conclusiones destacan que tanto en el caso de los implantes inmediatos como de los inmediatos-retardados (los colocados hasta un par de meses tras la exodoncia para garantizar la cicatrización de los tejidos blandos), existen indicios de que pueden presentar un mayor riesgo de fracasos y complicaciones que en los implantes colocados en crestas totalmente cicatrizadas, si bien los resultados estéticos podrían ser mejores en el caso de los implantes inmediatos (48). Todo esto habla de la necesidad de nuevos ensayos clínicos controlados y bien diseñados que aclaren las múltiples dudas existentes aún en torno a esta técnica.

En el caso clínico comentado, el incisivo lateral presentaba una lesión periapical crónica, visible en la radiografía preoperatoria **(figura 2),** y corroborado posteriormente al realizar el legrado del alvéolo, en el que se extrajo tejido de granulación, sin signos de infección aguda. La colocación de implantes en alvéolos con infección crónica periapical ha sido motivo de controversia durante años, siendo para muchos autores una contraindicación para este tipo de tratamientos. Sin embargo, desde los artículos iniciales de Novaes (49, 50), has-

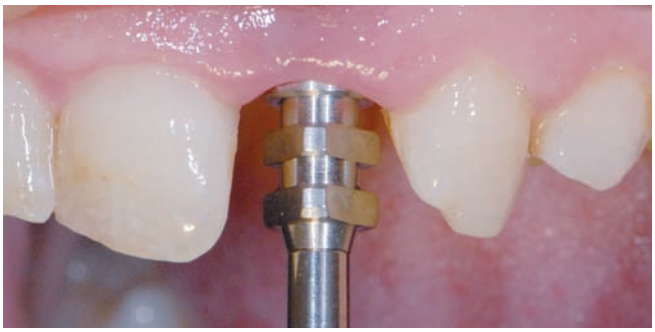

Figura 15. Pilar de impresión colocado en boca previo a la toma del registro.

Figura 16. Foto de la toma de color con fondo gris y guía de color encima de los dientes vecinos.

Figura 17. Corona definitiva colocada el mismo día de la cementación.

ta los más recientes ensayos clínicos de Siegenthaler (51) o Crespi (52) hasta la revisión sistemática de Waasdorp (53), o el ensayo clínico controlado de Truninger (54) han puesto de manifiesto que los implantes pueden ser colocados en alvéolos con lesiones periapicales o periodontales, presentando altas tasas de supervivencia. Tal y como se realiza en el caso presentado, todos los autores coinciden en lo fundamental de realizar el desbridamiento del alvéolo y el uso de antibióticos profilácticos como requisitos fundamentales para el éxito en estos casos.

La estabilidad primaria conseguida durante la inserción del implante es reconocida por los diferentes autores como el requisito fundamental para el éxito en la carga inmediata del mismo, por lo que debe ser objetivo primordial en este tipo de tratamientos en los que con frecuencia existe gran discrepancia entre la forma y el tamaño del alvéolo y el de los implantes (55, 56). Diversas técnicas han sido descritas para medir en clínica la estabilidad de un implante, entre las que destacan el control del torque de inserción, el Periotest® y el Ostell®; en el caso presentado se utiliza éste último como instrumento objetivo de medición al ser el utilizado habitualmente en el equipo. Numerosos estudios en los últimos años corroboran la efectividad de este dispositivo que utiliza el análisis frecuencia resonancia para la evaluación de la estabilidad conseguida durante el acto quirúrgico (57-61), considerándose que valores del cociente de estabilidad del implante (valor ISQ) por encima de 65 garantizan una estabilidad adecuada como para someter al mismo a carga inmediata; el incisivo lateral del caso clínico presentó (73), razón por la que se decidió proseguir con el tratamiento indicado.

En los últimos años se asiste a la aparición de numerosos estudios que tratan de aportar luz sobre el valor de las técnicas regenerativas en la mejora de los resultados estéticos en los implantes inmediatos:

• Posición del hombro del implante:

La adecuada posición del hombro del implante condicionará los resultados estéticos, de manera que una posición vestibular del implante condicionaría una recesión gingival mayor que una situación más palatinizada, pudiendo llegar a asomar el cuello del implante por la mucosa en los casos más severos (19, 62). La colocación lingual del implante deja un gap importante entre su superficie y la cortical vestibular que será rellenado de hueso durante el proceso de cicatrización (21), siendo pues crítica la posición del hombro también en el proceso remodelativo de la cresta y por tanto en la reabsorción ósea que se produzca. Caneva llega incluso a la conclusión de la importancia de enterrar el cuello del implante 1 mm bajo el niel de la cresta alveolar vestibular y colocarlo lingualmente para evitar la exposición de la superficie rugosa del mismo (63).

Las técnicas sin apertura de colgajo dificultan la ubicación adecuada del cuello, al no existir adecuada visibilidad, lo cual debe solventarse con un adecuado manejo de la sonda periodontal para localizar el reborde crestal vestibular y la situación definitiva del hombro del implante, tal y como se realiza en el caso expuesto, lo que requiere un cierto nivel de adiestramiento y experiencia.

• Grosor de la paredes alveolares:

Tomasi y cols (64) han demostrado que el grosor de la pared vestibular y palatina del alvéolo está íntimamente relacionada con el relleno del gap vestibular y palatino que ocurra durante la cicatrización; así, cuando el grosor de las paredes óseas es mayor de 1 mm, habrá más relleno óseo que si la

Figura 18. Corona definitiva a los 5 meses de la colocación, donde se aprecia la perfecta integración de la misma en los tejidos blandos y la correcta salud gingival.

Figura 19. Imagen radiográfica del implante con la corona definitiva a los 5 meses.

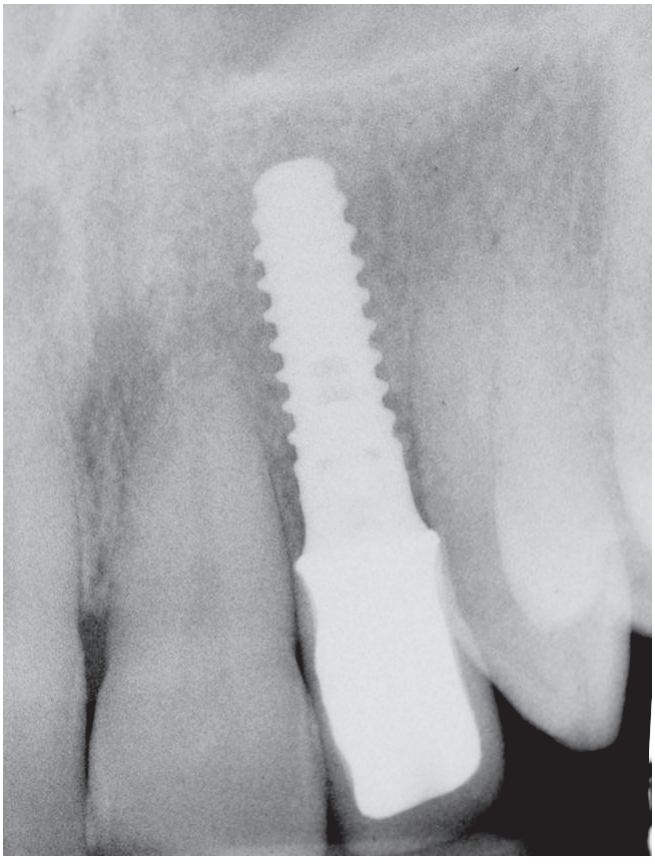

cresta es fina (es igual o menor a 1 mm). Ferrús y cols. (37) en el mismo sentido, consideran que uno de los factores que influyen en las alteraciones de la cresta ósea en los implantes inmediatos es el grosor de las paredes, de forma que localizaciones con un grosor de la pared vestibular mayor a 1 mm y un gap mayor de 1 mm cicatrizarán con un mayor relleno del gap, y con una menor reabsorción vertical de la cresta.

Ya en artículos anteriores se había dejado entrever que el grosor crítico del hueso alveolar vestibular para evitar una pérdida ósea mayor tras la cicatrización, debía de ser de 2 mm; en casos de poco grosor óseo se apreciaba una mayor pérdida de hueso bucal tras la cicatrización, cosa que se minimizaba en casos de grosor igual o mayor a dichos 2 mm (65, 66). Partiendo de esta base, Huynh-Ba y cols. (41) realizan un análisis de las anchuras de las paredes óseas vestibular y palatina en 93 alvéolos potextracción, llegando a la conclusión que la mayoría de los alvéolos en zonas estéticas presentan un grosor igual o menor de 1 mm, por lo que consideran que en la mayoría de estas localizaciones se necesitarían procedimientos de aumento óseo para conseguir un contorno adecuado y por tanto una mejor estética.

• Técnicas de regeneración ósea:

El tema de utilizar técnicas de regeneración ósea guiada (ROG) en los casos de implantes inmediatos ha sido muy controvertido y aún hoy continúa sin existir protocolos claros desde la evidencia que ayuden a tomar decisiones en las diferentes situaciones clínicas. Múltiples estudios han demostrado que la inserción de un implante tras la exodoncia no detiene el proceso reabsortivo y de remodelación ósea, siendo éste más acusado en la zona vestibular y anterior.

Con el fin de solucionar este problema, diversos autores han utilizado diferentes técnicas que permitieran minimizar la pérdida ósea vestibular y mantener así el contorno óseo crestal; estas técnicas incluían el relleno del hueco remanente que quedaba entre la superficie del implante y la cortical vestibular con diversos materiales tales como hueso autólogo, aloinjertos, xenoinjertos, etc. con resultados contradictorios en muchas ocasiones.

Diversos estudios aconsejan en la actualidad el relleno del gap con determinados materiales para disminuir al máximo el proceso reabsortivo; así, Araújo y cols. (39) en un estudio en perros rellenan el gap vestibular alrededor de implantes inmediatos con hueso bovino desproteinizado combinado con colágeno porcino, consiguiendo excelentes resultados en cuanto a que se induce la formación de cantidades adicionales de hueso y se mejora el nivel de contacto hueso-implante, en comparación con el grupo control. Sin embargo, este mismo autor no obtiene buenos resultados con hueso autólogo (67). Coincidiendo con estos y otros autores (37, 68, 69), tal y como realizamos en el caso descrito, de la experiencia de este equipo se desprende que los resultados estéticos son mejores en los casos en los que se rellena el gap con hueso bovino.

• Manejo de tejidos blandos:

Los tejidos blandos juegan un papel esencial en la estética de los tratamientos de implantes, por lo que diversos autores han intentado mejorar los resultados mediante el uso de injertos de tejido conectivo. Así Tsuda consigue excelentes resultados asociando el relleno con material de injerto del gap, junto con un injerto en sobre de tejido conectivo y la adecuada posición tridimensional del implante (70). Grunder (71) recomienda igualmente el uso de injertos de conectivo en los

casos de implantes inmediatos postextracción, al conseguir peores resultados en los casos tratados sin injertos.

Kan y cols. (72) obtienen igualmente buenos resultados con los implantes inmediatos y una adecuada provisionalización. Insisten en que los resultados son peores con el biotipo fino y que las papilas sufren con el tiempo una regeneración espontánea.

Este fenómeno es observado en el caso descrito, en el que una adecuada ubicación del punto de contacto y un manejo cuidadoso del provisional y de los tejidos, hace que con el paso de los meses las papilas vayan regenerándose hasta conseguir niveles estéticos muy aceptables.

La importancia del manejo de los tejidos blandos queda igualmente reflejada en las técnicas de cirugía sin colgajo (flapless surgery). Diversas ventajas son asociadas a estas técnicas, como el hecho de no tener que desinsertar los tejidos con la consiguiente reducción del trauma quirúrgico, el evitar dehiscencias del colgajo, la mejor vascularización de la mucosa periimplantaria al no dañarse los vasos supracrestales, la preservación del periostio, lo que facilita la nutrición de la zona y favorece la regeneración ósea, disminuye los procesos reabsortivos etc. (73)

Blanco y cols. (35, 36) realizan dos estudios en perros con implantes inmediatos comparando técnica con y sin colgajo, concluyendo que la técnica sin colgajo consigue una reducción significativa en el ancho biológico vestibular y una reducción en la reabsorción de la cortical ósea. Coincidimos con estos autores en la importancia y el mejor comportamiento de la técnica sin colgajo en los resultados estéticos de este tipo de técnica, tal y como queda reflejado en el caso clínico.

BIBLIOGRAFÍA

1. **Schulte, W., Kleineikenscheidt, H., Lindner, K. & Schareyka, R.** (1978) The Tubingen immediate implant in clinical studies. Deutsche Zahnärztliche Zeitschrift 33: 348–359.
2. **Lazzara RJ.** Immediate implant placement into extraction sites: surgical and restorative advantages. Int J Periodontics Restorative Dent 1989: 9: 333-343.
3. **Nyman S, Lang NP, Buser D, Bragger U.** Bone regeneration adjacent to titanium dental implants using guided tissue regeneration: a report of two cases. Int J Oral Maxillofac Implants 1990; 5(1): 9-14.
4. **Becker W, Becker B.** Guided tissue regeneration for implants placed into extraction sockets and for implant dehiscences. Surgical techniques and case reports. Int J Periodntics Restorative Dent 1990; 10: 377-391.
5. **Gelb DA.** Immediate implant surgery: Three-year retrospective evaluation of 50 consecutive cases. Int J Oral Maxillofac Implants 1993; 8: 388–399.
6. **Lang NP, Bragger U, Hämmerle CH, Sutter F.** Immediate transmucosal implants using the principle of guided tissue regeneration. I. Rationale, clinical procedures and 30-month results. Clin Oral Implants Res 1994; 5: 154–163.
7. **Covani U, Crespi R, Cornelini R, Barone A.** Immediate implants supporting single crown restoration: A 4-year prospective study. J Periodontol 2004; 75: 982–988.
8. **Vanden Bogaerde L, Rangert B, Wendelhag I.** Immediate/early function of Bränemark System TiUnite implants in fresh extraction sockets in maxillae and posterior mandibles: An 18-month prospective clinical study. Clin Implant Dent Relat Res 2005; 7(suppl 1): S121–S130.
9. **Becker W, Dahlin C, Lekholm U, et al.** Five-year evaluation of implants placed at extraction and with dehiscences and fenestration defects augmented with ePTFE membranes: Results from a prospective multicenter study. Clin Implant Dent Relat Res 1999; 1: 27–32.
10. **Schwartz-Arad D, Grossman Y, Chaushu G.** The clinical effectiveness of implants placed immediately into fresh extraction sites of molar teeth. J Periodontol 2000; 71: 839–844.
11. **Cornelini R, Cangini F, Covani U, Wilson TG Jr.** Immediate restoration of implants placed into fresh extraction sockets for single-tooth replacement: A prospective clinical study. Int J Periodontics Restorative Dent 2005; 25: 439–447.
12. **Buser D, Hart C, Bornstein M, Grütter L, Chappuis V, Belser UC.** Early implant placement with simultaneous GBR following single-tooth extraction in the esthetic zone: 12-month results of a prospective study with 20 consecutive patients. J Periodontol 2009; 80: 152–162.
13. **Chen S, Buser D.** Clinical and esthetic outcomes of implants placed in postextraction sites. Int J Oral Maxillofac Impants 2009; 24(suppl): 186-217.
14. **Carlsson GE, Persson G.** Morphologic changes of the mandible after extraction and wearing of dentures. A longitudinal, clinical, and x-ray cephalometric study covering 5 years. Odontol Revy 1967; 18: 27–54.
15. **Pietrokovski J, Massler M.** Alveolar ridge resorption following tooth extraction. J Prosthet Dent 1967; 17: 21–27.
16. **Johnson K.** A study of the dimensional changes occurring in the maxilla following tooth extraction. Aust Dent J 1969; 14: 241–244.
17. **Schropp L, Wenzel A, Kostopoulos L, Karring T.** Bone healing and soft tissue contour changes following single-tooth extraction: a clinical and radiographic 12-month prospective study. Int J Periodontics Rest Dent 2003; 23: 313-323.
18. **Lekovic V, Kenney EB, Weinlaender M, et al.** A bone regenerative approach to alveolar ridge maintenance

following tooth extraction. Report of 10 cases. J Periodontol 1997; 68: 563–570.

19. **Araujo MG, Lindhe J.** Dimensional ridge alteratio following tooth extraction. An experimental study in the dog. J Clin Periodontol 2005; 32: 212–218.
20. **Araujo MG, Sukekava F,Wennstrom JL, Lindhe J.** Ridge alterations following implant placement in fresh extraction sockets: An experimental study in the dog. J Clin Periodontol 2005; 32: 645–652.
21. **Araujo MG, Wennstrom JL, Lindhe J.** Modeling of the buccal and lingual bone walls of fresh extraction sites following implant installation. Clin Oral Implants Res 2006; 17: 606–614.
22. **Lasella JM, Greenwell H, Miller RL, et al.** Ridge preservation with freeze-dried bone allograft and a collagen membrane compared to extraction alone for implant site development: A clinical and histologic study in humans. J Periodontol 2003; 74: 990–999.
23. **Covani U, Cornelini R, Barone A.** Bucco-lingual bone remodeling around implants placed into immediate extraction sockets: A case series. J Periodontol 2003; 74: 268–273.
24. **Botticelli D, Berglundh T, Lindhe J.** Hard-tissue alterations following immediate implant placement in extraction sites. J Clin Periodontol 2004; 31: 820–828.
25. **Covani U, Cornelini R, Barone A.** Vertical crestal bone changes around implants placed into fresh extraction sockets. J Periodontol 2007; 78: 810–815.
26. **Kan JY, Rungcharassaeng K, Lozada J.** Immediate placement and provisionalization of maxillary anterior single implants: 1-year prospective study. Int J Oral Maxillofac Implants 2003; 18: 31–39.
27. **Bianchi AE, Sanfilippo F.** Single-tooth replacement by immediate implant and connective tissue graft: A 1-9-year clinical evaluation. Clin Oral Implants Res 2004; 15: 269–277.
28. **Schropp L, Isidor F, Kostopoulos L, Wenzel A.** Interproximal papilla levels following early versus delayed placement of single-tooth implants: A controlled clinical trial. Int J Oral Maxillofac Implants 2005; 20: 753–761.
29. **Lindeboom JA, Tjiook Y, Kroon FH.** Immediate placement of implants in periapical infected sites: A prospective randomized study in 50 patients. Oral Surg Oral Med Oral Pathol Oral Radiol Endod 2006; 101: 705–710.
30. **Barone A, Rispoli L,Vozza I, Quaranta A, Covani U.** Immediate restoration of single implants placed immediately after tooth extraction. J Periodontol 2006; 77: 1914–1920.
31. **Malo P, Friberg B, Polizzi G, Gualini F, Vighagen T, Rangert B.** Immediate and early function of Bränemark System implants placed in the esthetic zone: A 1-year prospective clinical multicenter study. Clin Implant Dent Relat Res 2003; 5 (suppl 1): 37–46.
32. **Steigmann M, Cooke J, Wang HL.** Use of the natural tooth for soft tissue development: A case series. Int J Periodontics Restorative Dent 2007; 27: 603–608.
33. **Kan JY, Rungcharassaeng K, Lozada J.** Immediate placement and provisionalization of maxillary anterior single implants: 1-year prospective study. Int J Oral Maxillofac Implants 2003; 18: 31–39.
34. **Block MS.** Placemente of implants into fresh molar sites: results of 35 cases. J Oral Maxillofac Surg 2011; 69: 170-174.
35. **Blanco J, Coutinho C, Nuñez V, Aracil L, Muñoz F, Ramos I.** Biological width following immediate implant placement in the dog: flap vs. flapless surgery. Clin Oral Impl Res 2010; 21: 624-631.
36. **Blanco J, Nuñez V, Aracil L, Muñoz F, Ramos I.** Ridge alterations following immediate implant placement in the dog: flap versus flapless surgery. J Clin Periodotol 2008; 35: 640-648.
37. **Ferrús J, Cecchinato D, Pjetursson E, Lang N, Sanz M, Lindhe J.** Factors influencing ridge alterations following immediate implant placement into extraction sockets. Cli Oral Impl Res 2010; 21: 22-29.
38. **Blus C, Szmukler-Moncler S.** Atraumatic tooth ex-

traction and immediate implant placement with piezosurgery:evaluation of 40 sites after at least 1 year of loading. Int j Periodontics Restorative Dent 2010; 30(4): 355-363.

39. **Araújo M, Linder E, Lindhe J.** Bio-Oss® Collagen in the buccal gap at immediate implants: a 6-months study in the dog. Clin Oral Impl Res 2011; 22: 1-8.
40. **Barone A, Ricci M, Calvo JL, Covani U.** Bone remodeling after regenerative procedures around implants placed in fresh extraction sockets: an experimental study in Beagle dogs. Clin Oral Impl Res 2011; 22: 1-8.
41. **Huynh-Ba G, Pjetursson B, Sanz M, Cecchinato D, Ferrús J, Lindhe J, Lang N.** Analysis of the socket bone wall dimensions in the upper maxilla in telation to immediate implant placement. Clin Oral Impl Res 2010; 21: 37-42.
42. **Vignoletti F, Johansson C, Albrektsson T, De Sanctis M, San Roman F, Sanz M.** Early healing of implants placed into fresh extraction sockets: an experimental study in the beagle dog. De novo bone formation. J Clin Periodontol. 2009; 36(3): 265-277.
43. **Vignoletti F, De Sanctis M, Berglundh T, Abrahamsson I, Sanz M.** Early healing of implants placed into fresh extraction sockets: an experimental study in the beagle dog. II: ridge alterations. J Clin Periodontol. 2009; 36(8): 688-697.
44. **Vignoletti F, De Sanctis M, Berglundh T, Abrahamsson I, Sanz M.** Early healing of implants placed into fresh extraction sockets: an experimental study in the beagle dog. III: soft tissue findings. J Clin Periodontol. 2009; 36(8): 688-697.
45. **Block MS.** Placement of implants into fresh molar sites: results of 35 cases. J Oral Maxillofac Surg 2011; 69: 170-174.
46. **Becker CM, Wilson TG, Jensen OT.** Minimum criteria for immediate provisionalization of single-tooth dental implants in extraction sites: a 1-year restrospective study of 100 consecutive cases. J Oral Maxillofac Surg 2011; 69: 491-497.
47. **Chen ST, Darby IB, Adams GG, Reynolds EC.** A prospective clinical study of bone augmentation techniques at immediate implants.Clin Oral Implants Res 2005;16:176–184.
48. **Esposito M, Grusovin MG, Polyzos IP, Felice P, Worthington HV.** Interventions for replacing missing teeth: dental implants in fresh extraction sockets (immediate, immediate-delayed and delayed implants). Cochrane Database Syst Rev 2010; 9: CD 005968.
49. **Novaes AB Jr., Novaes AB.** Immediate implants placed into infected sites: a clinical report. Int J Oral Maxillofac Surg 1995; 10: 609-613.
50. **Novaes AB Jr.** Immediate implants placed into infected sites: a histomorphometric study in dogs. Int j Oral Maxillofac Surg 1998;13(3):442-447.
51. **Siegenthaler D, Jung R, Holderegger C, Roos M Hammerle C.** Replacement of teeth exhibiting periapical pathology by immediate implants: a prospective, controlled clinical trial. Clin Oral Impl Res 2007; 18(6): 727-737.
52. **Crespi R, Cappare P, Gherlone E.** immediate loading of dental implants placed in periodontally infected and non infected sites: a 4 year follow up clinical study. J Periodontol 2010; 81(8): 1140-1146.
53. **Waasdorp, Evian C, Mandracchia M.** Immediate placement of implants into infected sites: a systematic review of the literature. J Periodontol 2010; 81: 801-808.
54. **Truninger T, Philipp A, Siegenthaler D, Roos M, Hammerle C, Jung R.** A prospective controlled clinical trial evaluating the clinical and radiological outcome after 3 years of immediately placed implans in sickets exhibiting periapical pathology. Clin Oral implant Res 2011; 22: 20-27.
55. **Lioubavina N, Lang N, Karring T.** Significance of primary stability for osseointegration of dental implants. Clin oral impl Res 2006; 17: 244-250.
56. **Rodrigo A, García N, Herrero F, Fernández A, Ríos V, Herrero M, Bullón P.** In vitro evaluation of the influence of the cortical bone on the primary stability of two implant systems. Med Oral, Patol Oral Cir Bucal 2009; 14(2): E93-97.
57. **Zix J, Hug S, Kessler G, Mericske-Stern R.** Measurement of dental implant stability by resonance frequency analysis and damping capacity assessment: comparison of both techniques in a clinical Int J Oral Maxillofac Implants 2008; 23(3): 525-30.
58. **Kahraman S, Bal B, Asar N, Turkyilmaz I, Tozum T.** Clinical study on the insertion torque and wireless resonance frequency analysis in the assessment of torque capacity and stability of self tapping dental implants. J Oral Rehabil 2009; 36(10): 755-761.
59. **Schatzle M, mannchen, Balbach U, hammerle C, Toutenburg H, Jung R.** Stability change of chemically modified sandblasted acid etched titanium palatal implants. A randomized controlled clinical trial. Clin Oral Implant Res 2009; 20(5): 489-495.
60. **Park J, Kim H, Kim S, Kim M, Lee J.** A coma comparison of implant stability quotients measured using magnetic resonance frequency analysis from two directions: a prospective clinical study during the initial healing period. Clin Oral Implant Res 2010; 21(6): 591-597.
61. **Katsoulis J, Avrampou M, Spycher C, Stipic m, Enkling N, Mericske-Stern R.** Comparison of implant stability by means of resonance frequency analysis for flapless and conventionally inserted implants. Clin Implant Dent Relat Res 2011 (Epub ahead of print).

62. **Evans C, Chen S.** Esthetic outcomes of immediate implants placements. Clin oral Implant Res 2008; 19(1): 73-80.
63. **Caneva M, Salata L, Scombatti S, Baffone G, lang N, Botitcelli D.** Influence of implant positioning in extraction sockets on osseointegration: histomorpho-metric analyses in dogs. Clin Oral Implants Res 2010; 21: 43-49.
64. **Tomasi C, Sanz M, Ccchinato D, Pjetursson B, Ferrus J, Lang N, Lindhe J.** Bone dimensional variations at implants placed in fresh extraction sockets: a multilevel multivariate analysis. Clin Oral Implants Res 2010; 21: 30-36.
65. **Spray JR, Black CG, Morris HF & Ochi S.** The influence of bone thickness on facial marginal bone response: stage 1 placement through stage 2 uncovering. Annals of Periodontology 2000; 5: 119–128.
66. **Qahash M, Susin C, Polimeni G, Hall J & Wikesjo, UM** (2008) Bone healing dynamics at buccal peri-implant sites. Clinical Oral Implants Research 19: 166–172.
67. **Araújo M, Lindhe J.** Socket grafting with the use of autologous bone: an experimental study in the dog. Clin Oral Implants Res 2011; 22: 9-13.
68. **De Sanctis E, Botticelli D, Pantani F, Pereira F, Beolchini M, Lang N.** Bone regeneration at implants placed into extraction sockets of maxillary incisors in dogs. Clin Oral Impl Res 2011; 22: 430-437.
69. **Caneva M, Botticelli D, Stellini E, Scombatti S, Salata L, Lang N.** Magnesium-enriched hydroxyapatite at immediate implants: a histomorphometric study in dogs. Clin Oral Impl Res 2011; 22: 512-517.
70. **Tsuda H, Rungcharassaeng K, Kan J, Roe P, Lozada J, Zimmerman G.** Peri-implant tissue response following connective tissue and bone grafting in conjuction with immediate single-tooth replacement in the esthetic zone: a case seris. Int J Oral Maxillofac Implants. 2011; 26: 427-436.
71. **Grunder U.** Crestal ridge width changes when placing implants at the time of tooth extraction with and without soft tissue augmentation after a healing period of 6 months: report of 24 consecutive cases. Int J Periodontics Restorative Dent 2011; 31: 9-17.
72. **Kan J, Rungcharassaeng K, Lozada J, Zimmerman G.** Facial gingival tissue stability following immediate placement and provisionalization of maxillary anterior single implants: A 2- to 8 year follow up. Int J Oral Maxillofac Implants 2011; 26: 179-187.
73. **Choi B, Engelke W.** Posibilidades y limites de la cirugía implantológica sin colgajo. Periodoncia y osteointegración 2010; 21(4): 285-294.