Dr. Matteo Albertini
Profesor del Máster de Estética y Rehabilitación Oral, Barcelona Dental Institut, UPC, Barcelona.
Profesor colaborador del Máster en Periodoncia e Implantología, Universidad de Sevilla.
Profesor colaborador del Máster en Periodoncia e Implantología, UIC, Barcelona.

Dr. Carlos Falcao
Profesor del Máster de Estética y Rehabilitación Oral, Barcelona Dental Institut, UPC, Barcelona.
Profesor colaborador del Máster en Periodoncia e Implantología, Universidad de Sevilla.
Profesor asistente Facultad de Odontología Universidad Fernando Pessoa, Oporto, Portugal.

Dr. Alberto Gómez
Profesor colaborador del Máster en Periodoncia e Implantología, Universidad de Sevilla.

Dra. Beatriz Martín
Alumna del Máster de Estética y Rehabilitación Oral, Barcelona Dental Institut, UPC, Barcelona.

Dr. Roberto Padrós
Alumno del Máster de Estética y Rehabilitación Oral, Barcelona Dental Institut, UPC, Barcelona.

El plan de tratamiento implantológico-restaurador en los casos de interés disciplinar

Resumen

La evolución de la odontología en los últimos años ha ampliado enormemente las posibilidades terapéuticas y el alcance de los tratamientos.

Sin embargo, una correcta planificación del tratamiento es necesaria para poder diseñar la rehabilitación oral de los casos clínicos que abarcan varias áreas odontológicas. Establecer un plan de tratamiento se traduce en proponer unas soluciones a una serie de problemas que son representados por las patologías y alteraciones de las estructuras bucales del paciente. El diagnóstico exhaustivo es lo que permite detectar los problemas odontológicos del paciente y, a través del plan de tratamiento, se establecerá una jerarquía para la resolución de los mismos proponiendo las terapias adecuadas.

En este artículo se ilustrará el método para establecer un plan de tratamiento en los casos de interés multidisciplinar.

Introducción

El objetivo de la odontología actual es devolver y mantener la salud, función y estética de los dientes y de los tejidos que los rodean.

El incremento de la demanda de tratamientos especializados por parte de los pacientes y los avances tecnológicos en el campo medico-odontológico han permitido la realización de tratamientos dentales cada vez más predecibles y que cumplan con los requisitos biológicos, funcionales y estéticos requeridos en cada caso. Estos progresos en el paradigma odontológico han aportado indudables ventajas para los pacientes y profesionales ampliando las posibilidades terapéuticas, pero por otro lado han incrementado la complejidad en la elección del tratamiento más adecuado para cada caso clínico.

El proceso de toma de decisiones en el plan de tratamiento exige un profundo conocimiento de las distintas disciplinas

odontológicas, donde la manera de abordar el caso puede ser difícil si se está frente a un caso clínico complejo. La clave para la resolución de este tipo de casos clínicos radica en el correcto diagnóstico y planificación, y posteriormente en la correcta realización de las técnicas odontológicas.

Por lo tanto, al afrontar un caso clínico el primer objetivo sería instaurar un correcto plan de tratamiento. Para tal elección es necesaria la realización de un diagnóstico exhaustivo, una individualización de los problemas del caso y estructurar una jerarquía para su resolución durante el tratamiento. Se debe evaluar el estado de la dentición remanente y ser capaces de formular el pronóstico individual de cada diente. Estos datos, junto con el conocimiento del pronóstico de las restauraciones y de las técnicas que se van a realizar, permiten formular el plan de tratamiento. Una vez alcanzado éste, servirá de guía en la realización del tratamiento integral cuyo fin será el conseguir unos resultados lo más cercanos a la excelencia posibles. Para tal efecto es necesario primero seleccionar el equipo de profesionales que van a estar implicados en el tratamiento, mientras que en segundo lugar será decidir las técnicas más adecuadas que se deben emplear y realizarlas con extremada precisión siguiendo un protocolo clínico de ejecución. Así, el objetivo de este trabajo va a ser describir un método protocolizado que sirva para realizar un plan de tratamiento adecuado en los casos clínicos de interés multidisciplinar, e ilustrarlo, a través de un caso clínico tipo, mostrando la forma en la que creemos que se debe realizar la planificación y el sucesivo tratamiento.

Objetivos del tratamiento

Para tratar un caso clínico de interés multidisciplinar lo primero que se debe hacer es establecer cuál es el objetivo del tratamiento.

Adoptando el concepto de odontología integral hay que considerar que se está más bien frente a un paciente que frente a un caso clínico. Esto permite ir más allá del problema odontológico ampliando la visión del caso y considerando otros factores relativos a la personalidad del paciente que puedan influir en priorización de los objetivos del tratamiento.

En el concepto de odontología integral descrito por Dawson (1), el objetivo ideal de tratamiento se compone de siete puntos:

- ausencia de enfermedad en todas las estructuras del sistema masticatorio,
- mantener el periodonto sano,
- mantener las ATMs estables,
- mantener una oclusión estable,
- mantener los dientes sanos,
- mantener una función confortable,
- mantener una estética óptima.

Estos siete puntos se pueden resumir en tres puntos fundamentales:

1. devolver y mantener la salud oral,
2. devolver y mantener la función perdida,
3. devolver y mantener la estética natural de los dientes y encías.

El clínico se debe marcar siempre el objetivo máximo y, frente a un caso, tiene que ser capaz de establecer el plan de tratamiento ideal con el que se consiga solucionar todos los problemas que presente el paciente. El objetivo de tratamiento del paciente puede variar de forma importante y estar condicionado, además de por los problemas a nivel odontológico que pueda presentar, por el motivo de la consulta, sus expectativas y su perfil psicológico. Hay ciertos pacientes que, por el perfil de su personalidad, no valoran las alteraciones estéticas dentales, sin embargo hay otros que es su principal preocupación. No es raro que los objetivos que se marca el dentista no coincidan con los del paciente, por ello es tarea del clínico informar al paciente y hacerlo consciente de la implicación que tienen los problemas que presenta.

Si el paciente en cuestión, además de presentar una función masticatoria alterada, refiere un problema estético durante la sonrisa hay que tenerlo muy en cuenta. Este es un dato importante que puede condicionar la planificación del tratamiento en cuanto a que obliga al clínico a no limitarse solamente a solucionar los problemas biológicos y funcionales que presenta el caso, si no a marcar un objetivo más alto, el de devolver la estética natural de los dientes durante la sonrisa.

Objetivo 1: devolver la salud oral

El primer objetivo del tratamiento debe ser conseguir un estado de salud oral óptimo en el paciente. Para conseguir este objetivo es necesario tratar las patologías bucales que presente como enfermedad periodontal y/o periimplantaria, patología pulpar, caries y patologías de la mucosa oral y de los huesos maxilares.

Objetivo 2: devolver la función perdida

El segundo objetivo del tratamiento sería devolver la función de los dientes. Por función se entiende la función masticatoria y fonética. Para esto es necesario haber solucionado primero los problemas biológicos y después reemplazar todos o parte de los dientes ausentes, restaurar el tejido dentario perdido y devolver una oclusión estable a los mismos.

Objetivo 3: devolver la estética natural de los dientes y encías

El tercer objetivo es devolver la estética natural a los dientes durante la sonrisa. Para conseguirlo es necesario haber solucionado primero los problemas biológicos y funcionales del caso y después devolver la anatomía natural de la parte blanca de la sonrisa, representada por los dientes, y de la parte rosa, representada por los tejidos periodontales y periimplantarios.

Una vez marcado cuál es el objetivo del tratamiento se deberán detectar los problemas del caso clínico a través de la fase diagnóstica.

Fase diagnóstica

En esta fase se detectarán los problemas del caso clasificándolos en problemas estéticos, estructurales, funcionales y biológicos.

Para realizar el proceso diagnóstico se seguirá una sistemática (2) que prevé empezar con el análisis de los problemas estéticos para terminar con los biológicos. Cabe destacar que en este protocolo descrito por Spears F, la secuencia de resolución de los problemas en el plan de tratamiento es invertida con respecto a la que se presenta en esta fase diagnóstica, es decir, primero se abordan los problemas biológicos, luego los estructurales, los funcionales y por últimos los estéticos.

Análisis estético

• Situación estética

El motivo principal de consulta de muchos pacientes, hoy día, es recuperar o mejorar la estética de su sonrisa.

La valoración estética del paciente es parte fundamental del procedimiento diagnóstico integral ya que influirá directamente en la satisfacción del paciente tras el tratamiento.

El concepto de belleza se puede traducir en el respeto de unos cánones y proporciones presentes en la naturaleza con cierta frecuencia. Lo que se aleja morfológicamente de las proporciones que más se encuentran en la naturaleza resulta en algo poco armónico.

Aunque existan unas características por las que una cosa se considera objetivamente bella, siempre existe una parte subjetiva de la estética.

Lo que para el profesional es un resultado excelente puede ser considerado un fracaso por parte de determinados pacientes, por lo tanto antes del comienzo del tratamiento se deben tener claros los problemas estéticos que presenta el paciente, cómo van a evaluar éstos su situación estética y cuáles son las limitaciones del tratamiento.

• Expectativas y autoevaluación del paciente

No todos los pacientes tienen las mismas exigencias y expectativas en cuanto al tratamiento. Hablando con el paciente durante la entrevista personal el clínico debe ser capaz de comprender su perfil psicológico, el cual, la mayoría de las veces está relacionado con su nivel de exigencia desde un punto de vista estético. En algún caso las expectativas del paciente son tan altas que superan los límites posibles del tratamiento.

En estos casos cualquier tratamiento resultará ser un fracaso para el paciente. Lo que para el profesional puede ser un detalle sin importancia, puede ser un problema estético para ellos.

En estos casos se puede educar al paciente a reconocer los problemas estéticos dentro de una óptica más odontológica y profesional, haciéndole entender dónde se encuentra el límite del tratamiento.

El plan de tratamiento de los casos clínicos puede variar notablemente en base al nivel de las expectativas del paciente, inclinando la balanza hacía las opciones de tratamiento con mayor alcance para aquellos pacientes más exigentes.

• Análisis estético.

Los dientes, desde un punto de vista estético, se integran en un marco mayor representado por los labios y la cara del paciente. Hay una cierta armonía entre la disposición de los dientes y algunas estructuras de la cara como ojos, nariz, mentón y labios.

El objetivo del análisis estético facial es identificar posibles asimetrías y desproporciones de los dientes con respecto a las estructuras faciales de referencia, siendo un análisis estético exhaustivo necesario para poder diseñar una restauración acorde a las estructuras faciales y orales.

La valoración estética del caso se debe realizar a través de una serie fotográfica extraoral e intraoral y ser posteriormente visualizada en una amplia pantalla. Un análisis completo comprende (3):

- el análisis estético facial,
- el análisis estético dento-labial,
- el análisis estético dental,
- el análisis estético gingival.

• Dinámica labial

La exposición y la visibilidad de los dientes dependen en gran medida de la anatomía y dinámica de los músculos peribucales al hablar y al sonreír. Los labios son como el marco dentro del cual se encuentran los dientes.

Durante la sonrisa, los dientes que resultan más visibles son los incisivos superiores, pero en otras situaciones, como durante el habla, se acentúa la movilidad del labio inferior y los dientes antero-inferiores adquieren relevancia desde un punto de vista estético.

El estado de ánimo y la espontaneidad influyen sobre el movimiento de los labios, así que esta valoración es preferible hacerla durante una conversación relajada y espontánea. Es difícil crear esta situación en el sillón dental, por lo que es preferible evaluar este parámetro durante la entrevista personal.

Es difícil obtener sonrisas naturales, sobre todo cuando el paciente se encuentra frente a una cámara de fotos. Otra forma para obtener movimientos espontáneos es la de utilizar una cámara de video y grabar al paciente durante una conversación normal con el operador o con el personal auxiliar.

La longitud del labio superior y el grado de movilidad del mismo influyen en el grado de exposición dental durante la sonrisa. La línea labial superior (margen inferior del labio superior) durante la sonrisa se puede posicionar a distintas alturas en relación al incisivo central, podemos dividir los casos en cuatro tipologías (4):

- Línea labial superior baja: no supera el 75 por 100 del incisivo central superior.

- Línea labial superior media: se sitúa entre el 75 por 100 y el 100 por 100 del incisivo central superior.
- Línea labial superior alta: supera el margen gingival del incisivo central superior.
- Sonrisa gingival: supera el margen del incisivo central superior 3 mm o más.

El nivel de exposición dental es uno de los factores más importantes en la planificación del tratamiento prostodóntico. En los casos de línea labial superior alta el marco gingival adquiere un papel determinante en el diagnóstico estético del caso y en la planificación del tratamiento. Cualquier cambio a nivel gingival durante el tratamiento afectará a la estética de la sonrisa. Este simple dato influirá en el perfil de riesgo estético del caso y por tanto en el proceso de toma de decisiones durante la fase de planificación.

– Exposición dental en reposo

Hay una porción de los dientes anteriores que resulta visible cuando la mandíbula está en la posición de reposo y los músculos labiales están relajados.

La cantidad de los incisivos superiores visible va de 1 a 5 mm (5). Esta cantidad varía según el sexo y la edad del paciente, siendo mayor en el sexo femenino y disminuyendo con la edad (6). Con la edad se produce un desgaste fisiológico en los dientes y la cantidad visible de los mismos será cada vez menor. La modificación de la posición del borde incisal influye de forma relevante en la estética de la sonrisa, y alargar los incisivos superiores siempre devuelve un aspecto más joven.

– Posición del borde incisal del incisivo central superior

La posición del borde incisal de los incisivos centrales superiores es el punto de partida de cualquier planificación estético-rehabilitadora.

La localización de la posición ideal depende de varios factores, entre los cuales se encuentran la edad del paciente, el sexo, la posición y curvatura del labio inferior durante la sonrisa.

Ya se ha hablado de la exposición dental en reposo y ahora se analizará su posición en relación al labio inferior.

Los bordes incisales de los dientes en la naturaleza siguen el perfil de la línea labial inferior y se pueden presentar tres tipos distintos de relación del labio con los márgenes incisales (3): dientes en ligero contacto con el labio, dientes distanciados del labio con exposición de parte de los dientes inferiores y dientes que están cubiertos por el labio inferior. Las tres variantes pueden ser aceptables desde un punto de vista estético.

Si los incisivos centrales y laterales superiores están desgastados o intruidos, el perfil de los bordes incisales en relación al labio inferior estará aplanado o formará una curva invertida. En el caso de un perfil aplanado el aspecto de la sonrisa resulta envejecido, mientras que en el caso de curva invertida el efecto visual resulta antiestético.

No hay que olvidar que la curva del labio inferior en ciertos casos es irregular y asimétrica, pudiendo además variar según el tono muscular. Por esto no hay que olvidar que la línea guía de referencia horizontal sigue siendo la línea bipupilar en condiciones normales.

La valoración de una correcta posición del borde incisal se puede realizar en base a una serie de pruebas fonéticas:

- Durante la pronunciación del sonido «M» los labios y la mandíbula se encuentran en una posición de reposo. La exposición del borde incisal en esta posición varía de 1 a 5 mm (5).
- Durante la pronunciación de la letra «I», en condiciones normales, el borde incisal se encuentra entre el 50 por 100 y 80 por 100 del espacio existente entre la línea labial superior y la línea labial inferior (7). En pacientes jóvenes los dientes superiores ocupan el 70-80 por 100 del espacio, mientras que en pacientes de edad más avanzada no superan el 50 por 100.
- Durante la pronunciación de las letras «F» y «V», el borde incisal está en ligero contacto contra el bermellón del labio inferior (8, 9). Unos dientes demasiado largos o demasiado cortos dificultarían la pronunciación de estos sonidos.
- Algunos pacientes durante la pronunciación del sonido «S» tienden a protruir la mandíbula hasta rozar los bordes incisales superiores con los inferiores. En estos pacientes el alargamiento del borde incisal está contraindicado ya que provocará un contacto excesivo entre los incisivos superiores e inferiores durante la pronunciación del sonido «S».

Análisis estructural

Es la valoración de la estructura dentaria remanente. Las causas más frecuentes de pérdida de estructura dentaria son la caries, la atrición, la abrasión, la erosión, la abfracción, los traumas, el tratamiento endodóntico y el tallado de los dientes por parte del dentista.

La valoración de la estructura dentaria va a guiar al clínico en el diagnóstico de las posibles causas de la pérdida como, por ejemplo, el bruxismo en los casos de atrición o la ingestión de bebidas ácidas en los casos de erosión.

La cantidad de estructura dentaria remanente influye directamente en el pronóstico del diente y de las restauraciones, por lo que es necesaria una atenta valoración de la misma.

- **Estado restaurador**

Al planificar el tratamiento rehabilitador, con frecuencia existen dientes que presentan una pérdida importante de tejido dentario. Desde un punto de vista conservador, para que estos dientes puedan ser restaurados con éxito, se necesita una mínima cantidad de tejido dentario coronal que corresponde a 1,5 mm de dentina remanente en altura y 1 mm en anchura en localización supragingival (10).

Esta cantidad mínima es la que asegura que las restaura-

ciones puedan soportar los ciclos de carga masticatoria sin fracturarse gracias al «efecto ferrule» que ejerce la restauración (corona de recubrimiento total) (11).

Los dientes que no tengan suficiente tejido coronal pueden ser tratados con procedimientos de alargamiento coronario que mejoren su pronóstico o están destinados a ser extraídos dependiendo de otros factores que hay que considerar.

Análisis funcional

- **Valoración de las ATMs**

Antes de la planificación del tratamiento es importante evaluar el estado de las articulaciones, ya que están directamente relacionadas con la situación muscular y oclusal del paciente.

Las articulaciones y los músculos masticatorios son los que permiten el movimiento mandibular y, por lo tanto, la función masticatoria y fonética. La valoración de posibles patologías musculares y articulares es el primer paso en el análisis de la función. Si las ATMs no están sanas, no se podrá rehabilitar el paciente desde un punto de vista funcional.

En una oclusión ideal, cuando los dientes entran en contacto entre ellos, los cóndilos mandibulares se alojan en las respectivas fosas glenoideas y los músculos protrusores se encuentran en estado de relajación.

La posición de los dientes influye directamente sobre el estado de contracción muscular y sobre la coordinación del complejo cóndilo-discal a nivel de las ATMs (1). La intercuspidación de los dientes determina la posición mandibular con respecto al maxilar que, a su vez, determina el estado de contracción de los músculos protrusores (pterigoideo lateral y medial). El músculo pterigoideo lateral está directamente unido, por su inserción superior, al disco articular y juega un papel importante en la coordinación cóndilo-discal durante los movimientos de apertura y de cierre. Una posición inadecuada de la mandíbula puede causar un estado de hiperactividad muscular que a largo plazo puede causar una falta de coordinación entre el movimiento del disco y del cóndilo. Esta situación, a su vez, puede degenerar produciendo daños irreversibles a nivel de las articulaciones.

En los pacientes parcial o totalmente desdentados es muy frecuente hallar cambios oclusales importantes y que los músculos y las articulaciones se hayan adaptado a esta situación. En estos pacientes se debe ser capaz de detectar los signos y los síntomas relacionados con problemas musculares y articulares, ya que uno de los objetivos del tratamiento será devolver una función masticatoria correcta al paciente.

- **Análisis oclusal**

Se produce la oclusión cuando los dientes de una arcada entran en contacto estático o dinámico con la dentición antagonista. Es importante en la planificación del tratamiento valorar la situación oclusal del paciente, ya que la estabilidad de la oclusión va a influir en el mantenimiento de sus dientes y de las prótesis a largo plazo.

Se considera una función correcta una situación en la que dientes, músculos y articulaciones trabajan de forma coordinada a la hora de masticar y hablar sin producir patología a nivel dental, muscular y articular.

La posición de los dientes en la arcada y la interrelación de los procesos alveolares maxilares y mandibulares determina la forma en la que entran en contacto los dientes (o intercuspidación). La intercuspidación de los dientes influye tanto en el estado de contracción (tono muscular) de los músculos masticatorios (12) como en la posición del cóndilo y del disco articular a nivel de la articulación temporo-mandibular (11).

Para detectar problemas oclusales se tienen que buscar aquellos signos y síntomas que orientan el diagnóstico hacia una oclusión inestable.

La situación oclusal fisiológicamente ideal (oclusión estable) se da, según Dawson (1), cuando se cumplen las siguientes condiciones:

- Contactos simultáneos de igual intensidad en todos los dientes cuando los complejos cóndilo-disco se encuentran perfectamente alojados en sus respectivas fosas.
- Contactos posteriores en los ápices de las cúspides de los dientes posteriores.
- Contacto continuo desde la relación céntrica hasta el margen incisal cuando la mandíbula se mueve hacia adelante y lateralmente.
- Puntos de contacto interproximales adecuados.
- Ausencias de interferencias.
- Ausencia de síntomas musculares y articulares.

Antes de la realización del tratamiento se tienen que diagnosticar los problemas oclusales que presenta el paciente y solucionarlos durante el tratamiento siguiendo ciertos patrones.

Análisis biológico

El objetivo de esta parte del proceso diagnóstico es detectar signos y síntomas de las patologías a nivel periodontal, endodóntico, restaurador, de las mucosas y de los huesos maxilares.

- **Estado periodontal**

La enfermedad periodontal determina la migración en sentido apical del epitelio de unión (pérdida de inserción) con consecuente pérdida del hueso alveolar de soporte.

El grado de pérdida de inserción influye en el pronóstico de los dientes (13, 14, 15), por lo tanto, es necesario realizar una atenta valoración del estado periodontal de los dientes que pueden comprometer el éxito del tratamiento rehabilitador.

La valoración periodontal de los dientes incluye el examen del grado de inflamación de las encías y la magnitud del daño producido por la enfermedad.

Dicha valoración se lleva a cabo midiendo una serie de parámetros que se reflejarán en el periodontograma, los cuales son: nivel de inserción clínica, índice de placa, índice de sangrado, supuración, grado da afectación de las furcaciones,

movilidad, presencia de trauma oclusal y presencia de puntos de contacto.

El examen clínico periodontal se complementa con una serie radiográfica periapical, siendo esta la más indicada (16) para evaluar el tipo (vertical o horizontal) y la extensión de la pérdida ósea (leve, moderada, severa).

Una vez tomados los datos diagnósticos periodontales, estos deben interpretarse dando un juicio diagnóstico y pronóstico de cada diente.

No es sencillo establecer un pronóstico periodontal a priori que tenga una alta concordancia con el mantenimiento de los dientes a largo plazo y que pueda guiar en el proceso de toma de decisiones. Se ha visto en la literatura que el pronóstico establecido no siempre concuerda con el resultado del tratamiento (17, 18).

Los parámetros más relevantes para el plan de tratamiento, desde un punto de vista periodontal, son el grado de actividad de la enfermedad periodontal y el grado de severidad de la misma. El primero lo podemos detectar a través de la valoración de la supuración y el sangrado al sondaje que se consideran índices de actividad de la periodontitis. El grado de severidad está determinado, sobre todo, por la pérdida de inserción de los dientes: a mayor pérdida le corresponde un mayor grado de severidad.

La valoración de la afectación de las furcaciones (grado I, II, III) (19) es es otro punto determinante del examen periodontal en cuanto incide directamente sobre el pronóstico a largo plazo de los dientes (13). Se ha visto que los dientes que tienen pérdida de inserción a este nivel son los primeros que se pierden por motivos periodontales (13, 14).

Las pruebas radiográficas (ortopantomografia, aletas de mordida y radiografías periapicales) servirán para valorar el grado de pérdida ósea y el patrón predominante de dicha pérdida (vertical u horizontal) alrededor de los dientes. El grado de pérdida ósea influye sobre el pronóstico a largo plazo de los dientes, siendo este último peor cuanto más extensa sea (15, 18).

- **Estado endodóntico**

El estado de la pulpa de los dientes es otro factor clave en la valoración de la dentición remanente. Es importante que, antes de planificar un tratamiento rehabilitador con implantes, no existan procesos patológicos pulpares y/o periapicales activos.

La valoración del estado endodóntico se realizará mediante un examen clínico y radiográfico. Los parámetros más relevantes son los que van a incidir directamente en el pronóstico de los dientes. El primero de estos es la vitalidad del tejido pulpar.

Hay que considerar que los dientes tratados endodónticamente que presentaban necrosis pulpar pueden tener una peor respuesta al tratamiento con respecto a los dientes vitales (20).

El estado del periápice influye también en el pronóstico del tratamiento endodóntico. Los dientes con lesiones periapicales detectadas en el examen radiográfico presentan un índice de éxito inferior en comparación con los que no presentan lesión visible (21, 22, 23).

Otro factor que influye en el pronóstico es la calidad de la obturación endodóntica. Idealmente esta debe ocupar tridimensionalmente la totalidad de la cavidad pulpar y se ha observado un aumento de los fracasos en dientes con infra o sobreobturación del conducto radicular (20).

Es preciso realizar una atenta valoración de las restauraciones de dientes endodonciados, en cuanto ha sido demostrado un mayor índice de éxito en aquellos dientes con tratamiento de conductos y un buen sellado de la restauración a nivel coronal (24).

La presencia de postes de gran tamaño puede influir también en el pronóstico del diente. Los pernos se indican exclusivamente como elementos de retención para la reconstrucción del muñón y no de refuerzo del diente. Los dientes pilares anteriores y en pilares de prótesis removible constituyen una excepción, en cuanto en estas situaciones clínicas, ha sido demostrado un inferior índice de fractura en caso de colocación de pernos (25).

La cantidad de dentina remanente de los dientes sometidos a tratamiento de conductos y restaurados es otro factor a considerar. La cantidad mínima recomendable para restaurar los dientes, con buenos resultados a largo plazo, corresponde a 1,5-2 mm de altura y 1 mm de grosor («efecto ferrule») (10).

En caso de detectar una imagen radiolúcida periapical o perirradicular en dientes ya tratados endodónticamente, hay que averiguar si la lesión está en fase de cicatrización, o si está en fase de progresión. Hay que tener en cuenta que la lesión periapical puede tardar hasta 4 años en desaparecer radiográficamente (26).

Constituyen una excepción aquellos casos en los que la lesión cicatriza dejando un área irregularmente mineralizada que corresponde a una cicatriz más que a una persistencia de una lesión periapical (26, 28).

A la hora de elaborar un plan de tratamiento, el clínico tiene que ser capaz de distinguir los dientes con éxito del tratamiento endodóntico, de los fracasos. Se consideran dientes con éxito aquellos que presenten las siguientes características (26, 27):

- ausencia de dolor,
- desaparición de la inflamación,
- desaparición de la fístula,
- permanencia del diente funcional,
- evidencia radiológica de un espacio normal del ligamento periodontal alrededor de la raíz.

Se considera un fracaso del tratamiento endodóntico cuando:

- Siguen presentes signos o síntomas clínicos de infección.
- Ha aparecido radiológicamente una lesión periapical tras

el tratamiento, o una lesión ya presente ha aumentado de tamaño.
- La lesión presente no ha disminuido de tamaño a los 4 años tras el tratamiento.
- Se detectan signos de reabsorción radicular progresiva.

Análisis radiográfico

La radiografía es un examen complementario necesario para completar el diagnóstico odontológico del paciente. Estas pruebas ayudan al clínico en la valoración de la extensión de los procesos patológicos que afectan a los tejidos mineralizados, como esmalte, dentina y hueso alveolar, y en la valoración de la disponibilidad ósea para planificar el tratamiento implantológico.

Se utilizarán las aletas de mordida para el diagnóstico de las lesiones cariogénicas interproximales, la radiografía periapical para examinar la pérdida ósea periodontal y la extensión de patologías de derivación endodóntica.

La ortopantomografía, aunque no tenga la definición y la precisión de la radiografía periapical (16), permite valorar el estado general de los dientes y de las estructuras anatómicas maxilares. A través de este examen, el clínico será capaz de hacer una primera valoración de la disponibilidad ósea vertical en caso de planificaciones implantológicas.

La tomografía computerizada se indica en casos de tener que examinar tridimensionalmente las estructuras óseas maxilares y mandibulares. Es una prueba muy útil en la planificación del tratamiento con implantes, para conocer con mayor exactitud la cercanía de estructuras anatómicas nobles como el nervio dentario o el suelo de seno maxilar.

En los casos de interés implantológico es deseable conocer la relación que tienen los futuros dientes planificados en el encerado diagnóstico con las estructuras óseas subyacentes. Una vez decidida la posición final del diente en el encerado es necesario llevar esa planificación a la boca del paciente con una férula radiológica radiopaca. Esto permite realizar la TC con la férula posicionada en boca sabiendo exactamente cuál es la relación que tiene el diente con la cresta ósea. Esta información ayuda a valorar si el caso necesita procedimientos de aumento óseo, cuando la distancia entre el diente y la cresta es excesiva, o a decidir si la reconstrucción de los tejidos perdidos se realiza a través de la parte gingival de la prótesis (parte rosa).

Análisis de modelos, encerado diagnóstico y mock-up

Para analizar el caso desde un punto de vista rehabilitador es conveniente reproducir la situación de las arcadas dentarias en oclusión a través de unos modelos de estudio montados en un articulador semiajustable.

Esto permite examinar cómodamente las relaciones intermaxilares y la oclusión del caso de forma indirecta sin la necesidad de tener el paciente delante.

Durante el análisis de modelos se deben chequear una serie de parámetros, para poder planificar luego la posición y morfología ideal de los dientes. El objetivo de este análisis es determinar los cambios que son necesarios en la dentición del paciente y, en base a ellos, construir un encerado diagnóstico y/o un set-up ortodóntico.

- **Encerado diagnóstico**

La confección del encerado diagnóstico en los casos de interés multidisciplinar es un trabajo complejo y requiere una gran destreza y un profundo conocimiento de la anatomía dental, gingival y maxilar. Como clínicos, hay que ser capaces de hacer una prescripción completa y detallada de las características del encerado que se va a encargar al técnico de laboratorio. A continuación, se intentará dar una serie de puntos que se deben conocer para conseguir una correcta comunicación con el laboratorio:

1. La primera clave para construir un encerado es la posición del borde incisal del incisivo superior, la cual debe ser determinada durante el análisis estético y la exploración clínica. Esta posición debe ser transferida al modelo de estudio y luego reproducida en el encerado. Esta posición constituye el primer «ladrillo» sobre el que construir la simulación de la rehabilitación.
2. La segunda clave es la posición de la línea media interincisal, la cual deberá coincidir con la línea media facial del paciente. A partir de este punto medio se empezarán a construir los dos incisivos centrales superiores de forma simétrica.

Una vez posicionado el borde incisal y la línea media, se decidirá la anchura ideal de los incisivos centrales superiores, la cual podrá variar según el caso. La anchura media de estos dientes oscila de 8 a 9 mm y su proporción anchura/longitud ideal va de un 75 a un 80 por 100 (7). Con esta información se puede conocer la longitud ideal del incisivo central que suele ser de 10-11,5 mm y de esta forma posicionar el margen gingival del incisivo central superior. La posición del borde incisal del incisivo lateral se localiza a 0,5-1 mm apical al borde del incisivo central, y el margen gingival 1 mm hacia coronal con respecto a este. La anchura del lateral suele ser de 6-7 mm y la del canino 8-9 mm y, considerando que el margen gingival de este último se localiza al mismo nivel que el del incisivo central, podremos terminar de posicionar los seis dientes anteriores (3).

Estas medidas corresponden a medias y pueden ser utilizadas como guía para el diagnóstico estético del paciente, sin olvidar que en naturaleza pueden existir sensibles variaciones de estos parámetros y que el objetivo del tratamiento es buscar una cierta armonía de las restauraciones con las estructuras faciales y labiales.

3. La tercera clave para el encerado es establecer la orientación del plano oclusal que permite posicionar los dientes postero-superiores en el plano sagital. Idealmente la inclinación del plano oclusal en el plano sagital corresponde a la del Plano de Camper, es decir, unos 10° res-

pecto al Plano Horizontal de Frankfurt. Desde un punto de vista estético, las cúspides vestibulares de los caninos, premolares y molares superiores tienen que seguir la curvatura de la línea labial inferior durante la sonrisa en una foto lateral o de 3/4.

Con estos tres primeros pasos se puede comenzar a construir el encerado de los dientes superiores, aunque necesite algunas modificaciones en su morfología una vez se ponga en relación con el modelo antagonista.

4. La cuarta clave es la relación intermaxilar y la dimensión vertical. El modelo inferior tiene que estar relacionado y montado con el superior a través del registro oclusal, siendo una decisión clínica la de utilizar una relación de máxima intercuspidación o de relación céntrica. El registro oclusal contiene también la información relativa a la dimensión vertical de oclusión, la cual se habrá valorado clínicamente, y con la que se debe realizar el montaje.
5. La quinta clave es la construcción de la guía anterior. Ésta, para que sea funcional, tiene que permitir la disclusión de las cúspides posteriores durante los movimientos excursivos en el articulador (1). Este fenómeno depende de la anatomía de las superficies palatinas de los incisivos superiores, del perfil vestibular de los incisivos inferiores (resalte y sobremordida) y de la altura de las cúspides posteriores. Con la reconstrucción de los dientes en cera (a veces combinado con un set-up ortodóntico) se debe lograr la morfología adecua-

Tabla 1.

1. Posición tridimensional del incisivo central superior.
   - Posición apico-coronal del margen incisal.
   - Posición mesio-distal.
   - Línea media.
   - Posición del margen gingival (anchura/altura).
   - Inclinación del margen incisal (frontal).
   - Inclinación del margen incisal (oclusal).
   - Eje (frontal).
   - Perfil incisal.
   - Relación con el labio superior.
   - Relación con el labio inferior.
   - Relación con la cresta.
2. Anatomía y proporciones del incisivo central superior.
   - Forma.
   - Diente joven/diente viejo.
   - Caracterizaciones.
   - Color.
3. Posición tridimensional de incisivos laterales superiores y caninos.
   - Proporción del incisivo lateral: 75-80-85%.
   - Proporción del canino: 75-80-85%.
   - Posición del margen incisal del incisivo lateral.
   - Posición del margen gingival del incisivo lateral.
   - Posición del margen incisal del canino.
   - Posición del margen gingival del canino.
4. Anatomía y proporciones de incisivos laterales superiores y caninos.
   - Forma.
   - Diente joven/diente viejo.
   - Caracterizaciones.
   - Color.
5. Plano incisal
   - Línea bipupilar.
   - Línea bicomisural.
   - Línea del labio inferior.
6. Plano oclusal.
   - Plano de frankfurt.
   - Plano de camper.
   - Línea del labio inferior (visión lateral).
7. Forma de la arcada.
   - «U».
   - «V».
   - Simétrica/asimétrica.
8. Amplitud de la arcada.
   - Corredor bucal drecho.
   - Corredor bucal izquierdo.
9. Relación intermaxilar.
   - Máxima intercuspidación.
   - Relación céntrica.
10. Dimensión vertical
    - Máxima intercuspidación.
    - Relación céntrica.
11. Posición tridimensional de incisivos y caninos inferiores.
    - Posición apico-coronal del margen incisal.
    - Posición mesio-distal.
    - Posición del margen gingival (proporción anchura/altura).
    - Inclinación del margen incisal (frontal).
    - Inclinación del margen incisal (oclusal).
    - Overbite/overjet (guía anterior).
    - Ejes (frontal).
    - Perfil incisal.
    - Relación con el labio inferior.
    - Relación con la cresta.
12. Anatomía de los incisivos y caninos inferiores.
    - Forma.
    - Malposiciones.
    - Caracterizaciones.
13. Patrón oclusal.
    - Guía canina.
    - Función de grupo anterior.
    - Función de grupo.
    - Balanceada bilateral.

da de estas tres zonas para que se realice el fenómeno de disclusión.

Una vez determinada la morfología de los dientes anteriores se terminará el encerado de los dientes posteriores. En este sector se buscará lograr el contacto uniforme y de igual intensidad de la punta de todas las cúspides en las fosas y los rebordes marginales de los dientes antagonistas.

Para comprobar que los cambios que se han realizado en el encerado diagnóstico sean correctos, desde un punto de vista estético y funcional, es preciso transferir la morfología del encerado a la boca del paciente a través de un Mock-up.

- **Mock-up**

Se trata de una maqueta de la rehabilitación fabricada sobre la forma del encerado diagnóstico. Este puede realizarse directamente en boca, a través de una llave de la forma del encerado (Mock-up directo), o indirectamente, a través de una maqueta de los dientes fabricada en resina acrílica (Mock-up indirecto).

Una vez transferida la forma del encerado a la boca lo ideal es realizar un análisis estético completo de la nueva situación. En este análisis hay que chequear una serie de parámetros para valorar las modificaciones que es necesario hacer al encerado para conseguir un resultado estético y funcional óptimo (tabla 1).

Valoración del pronóstico

Las opciones de tratamiento que se proponen al paciente tras la planificación tienen que ser lo más predecibles y duraderas posible. Por esto, tras la fase diagnóstica, el dentista tiene que expresar un juicio acerca del probable curso de las condiciones patológicas que presenta el paciente formulando el pronóstico.

En la planificación del tratamiento es importante asignar un pronóstico individual a cada diente, lo cual va a permitir tomar decisiones sobre qué dientes se van a mantener con tratamientos conservadores y cuáles se van a extraer. Los dientes serán mantenibles siempre y cuando el tratamiento de los mismos sea predecible a largo plazo.

La predectibilidad del tratamiento debe estar basada en la evidencia científica, es decir, hay que saber qué resultados se han obtenido realizando un determinado tratamiento a través de ensayos clínicos controlados.

El momento adecuado para expresar un juicio definitivo sobre el pronóstico de los dientes sería tras haber terminado la realización de la fase higiénica y/o correctiva del tratamiento periodontal y endodóntico de los mismos. Antes de esta fase sólo se podrá dar un pronóstico preliminar de los dientes, que deberá ser confirmado tras una fase de reevaluación del caso.

Los factores que determinan el pronóstico de los dientes son múltiples e interesan varias disciplinas odontológicas. Para asignar el pronóstico a los dientes se dispone de clasificaciones que analizan el diente de una forma global teniendo en consideración aspectos periodontales, endodónticos y restauradores. Las clasificaciones de pronóstico son herramientas que deben ser objetivas y basadas en criterios que deriven del análisis de la evidencia científica ayudando a tomar decisiones a la hora de planificar el tratamiento odontológico de los pacientes. La subjetividad del clínico está en la toma de decisiones relativa al tratamiento más que en la asignación del pronóstico.

Preferimos utilizar la clasificación propuesta por Cabello y cols. (29), que refleja los criterios utilizados en la Universidad de Berna, porque nos propone unos criterios francamente objetivos (tabla 2).

Tabla 2.

Clasificación del pronóstico de los dientes.

I. Dientes con pronóstico bueno: los que no se encuentran dentro de las dos siguientes clasificaciones.

II. Dientes con pronóstico cuestionable:

A. Por criterios periodontales:
- **Furcas II o III.**
- **Defectos angulares profundos.**
- **Defectos horizontales de más de 2/3 de la longitud de la raíz.**

B. Por criterios endodónticos:
- **Infraobturación del canal tras terapia endodóntica.**
- **Patología periapical-**
- **Postes y pernos de gran tamaño (cuando se requiere tratamiento endodóntico).**

C. Por criterios dentales:
- **Caries radicular profunda o en la zona de la furcación.**

III. Dientes no mantenibles ("irrational to treat"):

A. Por criterios periodontales:
- **Abscesos de repetición.**
- **Lesiones endo-periodontales complejas.**
- **Pérdida de inserción hasta el ápice del diente.**

B. Por criterios endodónticos:
- **Perforación del canal radicular en el tercio medio.**

C. Por criterios dentales:
- **Fracturas horizontales complejas o fracturas verticales.**
- **Caries en el canal radicular.**

IV. Dientes preferentes de extracción: terceros molares sin antagonista con profundidad de sondaje > 6 mm en D del II molar. Segundos molares sin antagonista con profundidad de sondaje > 6 mm en D del I molar.

En estos casos es preciso planificar tratamientos de alargamientos coronarios mediante cirugías periodontales resectivas, extrusiones ortodónticas, o una combinación de los dos tratamientos.

En una dentición desgastada la reconstrucción del tejido dental perdido, a veces, es necesaria para poder cambiar la situación oclusal del paciente a través de restauraciones provisionales. Esto permitirá comprobar la función del paciente con una restauración que tenga el diseño que el clínico ha planificado en el encerado diagnóstico.

Solución de los problemas funcionales

En esta fase de la planificación el clínico debe resolver los problemas de masticación, oclusales y fonéticos.

Es el momento de reemplazar los dientes perdidos y de modificar la posición y la morfología de aquellos que no cumplen con su función. Es aquí donde también se ha de tener en cuenta la resolución de los problemas musculares y articulares.

Estos objetivos se consiguen a través del tratamiento ortodóntico, implantológico y prostodóntico. Es necesario planificar el tipo de movimiento de los dientes, el número de implantes necesario y el número de restauraciones protésicas indirectas que se requieren para lograr el objetivo del tratamiento.

Solución de los problemas estéticos

Esta es la fase que necesita más atención y experiencia. Desde nuestro punto de vista, toda la parte diagnóstica del caso está guiada, en primer lugar, por el factor estético (2), por lo que tiene una gran influencia en la toma de decisiones durante la planificación del tratamiento. Los problemas estéticos pueden derivar de una alteración de la posición, proporción, anatomía y color de los dientes; pero también de una alteración de la morfología, color y textura del tejido gingival. Es en esta fase donde hay que indicar los tratamientos necesarios para recuperar la armonía de dientes y encía durante la sonrisa, como movimientos ortodónticos, restauraciones adheridas, tratamientos de cosmética dental y cirugía plásticas periodontales.

Extracciones estratégicas

En la planificación del tratamiento hay que hacer unas consideraciones específicas en relación a los aspectos estratégicos de la dentición remanente. La terapia implantológica permite rehabilitar los pacientes desdentados de una forma altamente conservadora y predecible desde un punto de vista funcional y permite remplazar exclusivamente los dientes perdidos sin la necesidad de recurrir al tallado de otros dientes para realizar prótesis fijas dentosoportadas. Sin embargo el éxito y la supervivencia de este último tipo de prótesis a largo plazo son altos, llegando a porcentajes de supervivencia del 90% a los 10 años (30). Además se debe pensar que hay situaciones clínicas, como por ejemplo la ausencia de múltiples dientes en localizaciones estéticas, que se pueden resolver de una forma estéticamente más predecible y sencilla con prótesis fijas sobre dientes con respecto a prótesis sobre implantes (31).

Por otro lado, existen casos donde la presencia de dientes remanentes, debido a su posición o a su estado, pueden llegar a dificultar la realización de la prótesis final. En estas situaciones el clínico debe tomar una decisión sobre si conservar los dientes, efectuando movimientos ortodónticos o restauraciones protésicas, o extraerlos de una forma estratégica. La decisión de extraer o conservar está influenciada por la posición tridimensional de los dientes en la arcada y por su estado periodontal, endodóntico y restaurador.

La decisión se debe tomar una vez que se sepa exactamente cuál va a ser el diseño de la restauración final a través de la confección del encerado diagnóstico. No obstante, previamente es necesaria una atenta valoración de los aspectos estratégicos de la dentición remanente.

- **Número de dientes remanentes**

El número de dientes remanentes puede ser crítico en la decisión sobre la posibilidad de extraer o conservar. No hay un número mínimo de dientes que nos indique la extracción; podemos decir que aunque estuviera presente un solo diente en la arcada, éste se podría conservar y los dientes ausentes remplazar con restauraciones protésicas. Sin embargo, para que sea conveniente conservar el diente, desde un punto de vista rehabilitador, se tienen que cumplir ciertos requisitos como por ejemplo que esté en una posición tridimensional correcta en la arcada (según el diseño de la restauración definitiva), que sea un diente con un pronóstico bueno y que tenga una anatomía y un color adecuados.

En líneas generales, cuando un paciente llega a perder la casi la totalidad de la dentición, los dientes remanentes no suelen cumplir todos estos requisitos. En este caso hay que evaluar la relación coste/beneficio de restaurar y/o mover los dientes o extraerlos para ser reemplazados con la restauración implantosoportada.

Otra cuestión es el número mínimo de pilares que se necesitan para poder rehabilitar un paciente con prótesis fija dentosoportada. Se sabe hoy día que la ley de Ante, según la cual la superficie del ligamento periodontal de los dientes a reponer tiene que ser igual o mayor a la de los dientes pilares, no tiene un soporte científico sólido (32). Los estudios sobre los puentes de arcada completa («Cross arch bridge»), donde se rehabilitaban pacientes con enfermedad periodontal avanzada con prótesis fija dentosoportada sobre pilares con soporte periodontal muy reducido, demuestran que la supervivencia de este tipo de prótesis puede ser alta bajo un estricto protocolo de mantenimiento (33, 34, 35). Podemos afirmar que teniendo un número mínimo de 4 dientes pilares con un buen pronóstico y correcta posición en la arcada es posible realizar una prótesis fija dentosoportada. La mayor limitación para poder recurrir a este tipo de prótesis no es por lo tanto de tipo biológico, si no de tipo estético. En casos de

una línea labial superior alta y unas expectativas altas del paciente, donde el objetivo es obtener la máxima estética, se justifica la extracción de los dientes pilares remanentes que tengan un pronóstico cuestionable para realizar una prótesis implantosoportada.

• **Posición de los dientes remanentes**

La posición de los dientes remanentes es un punto clave en el proceso de toma de decisiones durante el plan de tratamiento. Tras la pérdida de uno o varios dientes ocurren unas modificaciones en la posición de los dientes remanentes que tienden a cerrar el espacio del diente perdido. Una vez ocurridos estos cambios el espacio restaurador tanto en sentido mesio-distal como apico-coronal disminuye y puede comprometer el resultado estético, funcional y biológico de la restauración.

La posición de los dientes remanentes va a ser evaluada durante la fase de análisis de modelos mediante el montaje en articulador semiajustable y la realización del encerado diagnóstico o set-up ortodónticos. El objetivo es valorar si la posición tridimensional de los dientes permite restaurar el caso con una prótesis que cumpla los requisitos estéticos y funcionales. En caso contrario se deben identificar las modificaciones que sean necesarias aportar a la posición dental.

Los cambios en la posición de los dientes se consiguen preferiblemente realizando movimientos ortodónticos. Otras opciones son la modificación de la anatomía del diente mediante la restauración, o tomar la decisión de extraerlo y sustituirlo mediante prótesis fija implantosoportada o pónticos. La decisión sobre la forma de conseguir la situación restauradora ideal depende de otros factores como el número de dientes remanentes y el estado periodontal, endodóntico y restaurador.

En el caso clínico que se presenta a continuación se puede observar, por ejemplo, cómo los pilares remanentes en la arcada superior del paciente se encuentran en una posición alterada con respecto a la planificación del encerado diagnóstico. Si se consideran una serie de factores, entre los cuales, el pronóstico cuestionable de los dientes por motivos endodónticos y restauradores junto a su posición alterada con respecto a la línea media facial del paciente, se puede comprender la indicación de extracción de los mismos como opción terapéutica.

Realización del tratamiento

Como ejemplo de la planificación y tratamiento presentamos un caso clínico de interés multidisciplinar.

Desarrollo del caso

Datos del paciente:

- Sexo: varón.
- Edad: 36 años.
- Anamnesis médica: hepatitis C.
- Riesgo ASA: II.
- Anamnesis odontológica:
  - extracciones: 14. 15. 17. 22. 23. 24. 25. 26. 27. 28. 38. 37. 36. 44. 46.
  - endodóncias: 14.13. 12. 11. 21. 47.
  - pernos metálicos colados: 14. 12. 11. 21.
  - coronas dentosoportadas metal-porcelana: 14. 13. 12. 11. 21. 47.
  - implantes: 22.
  - obturaciones: 18. 44. 35.
  - inclusiones dentarías: 48.
  - prótesis parcial removible mucosoportada implantorretenida (22) en arcada superior.
- Perfil psicológico: filosófico.
- Higiene oral: escasa.
- Hábitos: no fumador.
- Motivo de la consulta: «no me gustan mis dientes al sonreír y no puedo masticar bien».
- Valoración del paciente: estética y función.

Fase diagnóstica

Problemas estéticos (figuras 1a–2b):

- Asimetría facial.
- Desviación de la línea media dental con respecto a la facial.
- Incongruencia entre la línea media dental superior y la inferior.
- Exposición dental en reposo escasa.
- Ausencias dentarias.
- Corredores bucales excesivamente abiertos.
- Alteración del plano incisal.
- Alteración del plano oclusal.
- Alteración de la inclinación de los ejes dentarios.
- Alteración de la proporción dentaria.
- Alteración del color de los dientes.
- Asimetría del festón gingival.
- Alteración del color y textura gingival.

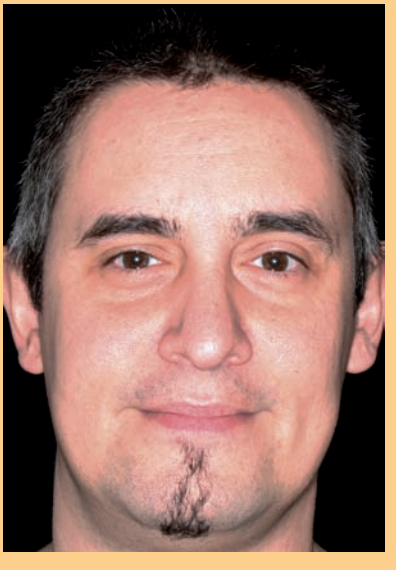

Figura 1a. Fotografía extraoral frontal en reposo. La referencia vertical escogida para determinar la línea media facial fue el filtrum labial debido a la marcada asimetría facial.

Figura 1b. Fotografía extraoral de perfil. Se aprecia un perfil recto.

Figura 1c. Fotorafía extraoral frontal en máxima sonrisa. Marcada desviación de la línea media dental superior con respecto a la línea media facial.

Figura 2a. Fotografía frontal perilabial en reposo del paciente. No se aprecia exposición del borde incisal de los incisivos centrales superiores.

Figura 2b. Fotografía frontal perilabial en máxima sonrisa. Se observan las ausencias dentarias, la desviación de la línea media respecto al filtrum labial y la alteración del plano oclusal.

Problemas funcionales (figuras 3a–4c):

- Dificultad en la masticación de los alimentos.
- Dificultad en la fonación.
- Oclusión inestable:
  - resalte disminuido.
  - sobremordida disminuida.
  - ausencia de contactos equilibrados y de igual intensidad en RC.
  - interferencias en los movimientos excursivos mandibulares.
- Mordida cruzada.

Figura 3a.

Figura 3b.

Figuras 3a, 3b y 3c. Fotos intraorales. Es evidente el enrojecimiento de la encía, alteraciones oclusales debidas a las ausencias dentarias, alteraciones del plano oclusal y discrepancia intermaxilar.

Figura 4a.

Figura 4b.

Figura 4c.

Figuras 4a, 4b y 4c. Fotografía de modelos en visión lateral y frontal. Marcada alteración del plano oclusal. Discrepancia relevante entre la anchura de las arcadas y mordida cruzada.

Problemas estructurales (figuras 5a y 5b):

- Desgaste incisales leve en 43. 42. 41. 31. 32. 33.
- Tejido dentario remanente insuficiente (efecto ferrule) en 14. 13. 12. 11. 21. 47.

Figura 5a. Fotografía intraoral oclusal del maxilar. Se aprecia la asimetría entre las 2 hemiarcadas debido al defecto de tejidos de la cresta desdentada a nivel del segundo cuadrante.

Figura 5b. Fotografía intraoral oclusal del maxilar. Nótese la escasez de tejido dentario remanente en los muñones de los dientes 12, 11 y 21.

Problemas biológicos (figuras 6–8):

- Periodontitis crónica leve generalizada.
- Inclusión dentaria 48.
- Caries en 45. 33. 17.
- Lesión periapical crónica en 47.

Figura 6. Ortopantomografía inicial. Obsérvese la escasa disponibilidad ósea en los senos maxilares.

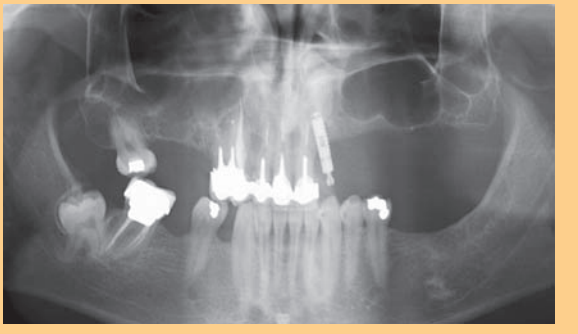

Figura 7. Serie radiográfica periapical. Se observa una limitada pérdida ósea horizontal interproximal.

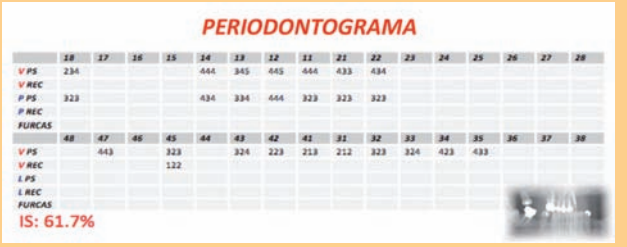

Figura 8. Periodontograma. Existen profundidades de sondaje aumentadas localizadas.

Pronóstico de los dientes (figura 9)

- Dientes de buen pronóstico: 18. 45. 43. 42. 41. 31. 32. 33. 34. 35.
- Dientes de pronóstico cuestionable: 14. 13. 12. 11. 21.

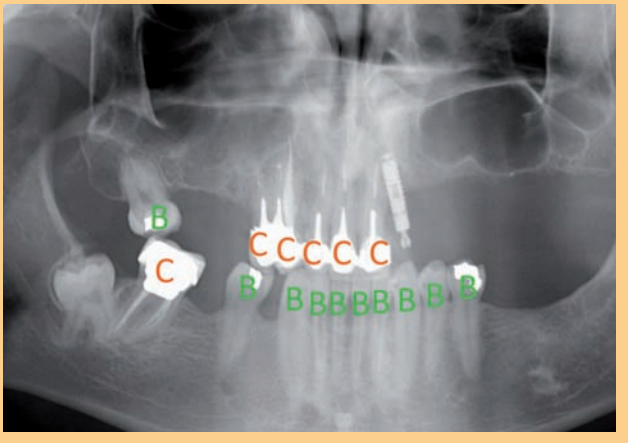

Figura 9. Ortopantomografía y pronóstico individual de los dientes. Los dientes 14, 13, 12, 11, 21, 47 presentan un pronóstico cuestionable por motivos endodónticos y restauradores.

Objetivos del tratamiento (figuras 10a–12)

- Devolver la salud oral.
- Mejorar la masticación y la fonación.
- Reemplazar los dientes perdidos.
- Devolver la estabilidad oclusal.
- Devolver la estética natural de la sonrisa.

Figura 10a.

Figura 10b.

FIguras 10a, 10b y 10c. Fotografía del encerado diagnóstico de la arcada superior. El diseño incluye: corrección de la posición de la línea media, aumento de la longitud de los dientes antero-superiores, corrección de la inclinación del plano oclusal y aumento de la anchura de la arcada.

Figura 11a. Mock-up en el modelo superior. Los cambios realizados en el encerado diagnóstico se trasladaron al Mock-up.

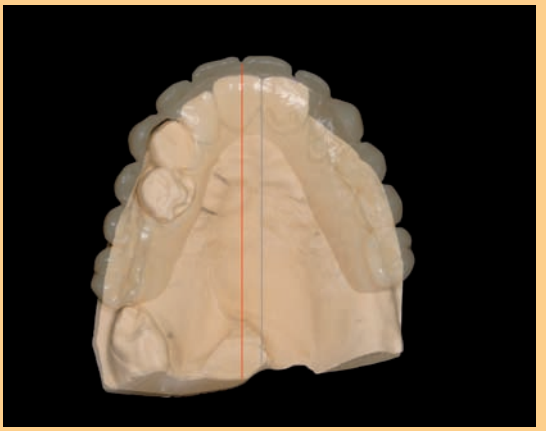

Figura 11b. La línea gris se corresponde con la línea media dental superior, la línea roja con la línea media del encerado diagnóstico respetando la posición del filtrum. Nótese un aumento bilateral de la anchura de la arcada.

Figura 11c. Planificación de la posición de los implantes respetando los parámetros de la prótesis diseñada.

Figura 12. Fotografía del mock-up en boca desde una visión frontal. La línea media coincide con el filtrum labial. La morfología de los dientes sigue el perfil de la línea labial inferior. Se aprecia una proporción correcta de los dientes y una disminución de los corredores bucales que determina el aumento de la anchura de la sonrisa.

Plan de tratamiento (figuras 13a–29)

1. Tratamiento periodontal.
2. Extracciones: 18. 13. 12. 11. 12. 21. 48. 47.
3. Elevación del suelo de los senos maxilares derecho e izquierdo.
4. Regeneración ósea guiada en localización 44. 46.
5. Implantes en arcada superior: 17. 16. 15. 14. 24. 25. 26. 27.
6. Implantes en arcada inferior: 47. 46. 44. 36. 37.
7. Prótesis fija implantosoportada superior de 17 a 27.
8. Coronas implantosoportadas en 47. 46. 44. 36. 37.
9. Corona dentosoportada en 45.

Figura 13a.

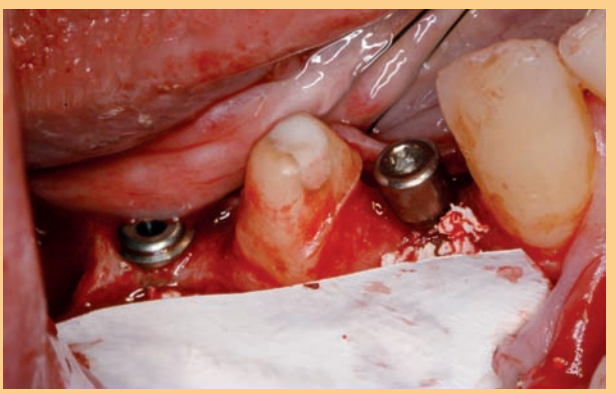

Figuras 13a y 13b. Cirugía del 6º sextante. Colocación de un implante Klockner Essential Cone en posición 46 y Klockner S3M en posición 44. Debido a la limitada disponibilidad ósea horizontal de la cresta desdentada se realizó un procedimiento de regeneración ósea guiada. Se utilizó un xenoinjerto particulado (Cerabone®) y una membrana reabsorbible de pericardio porcino (Jason®).

Figura 13c. Cirugía del 4º sextante. Colocación de 2 implantes Klockner Essential Cone en posición 36, 37.

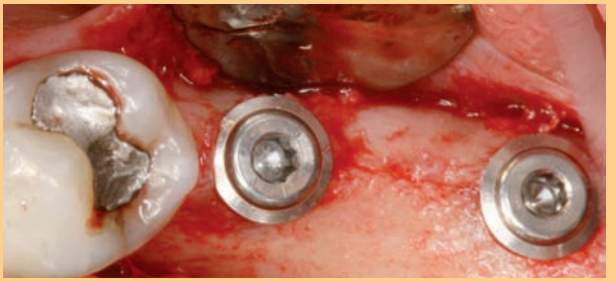

Figura 14a. Fotografía intraoral maxilar del paciente antes de la cirugía.

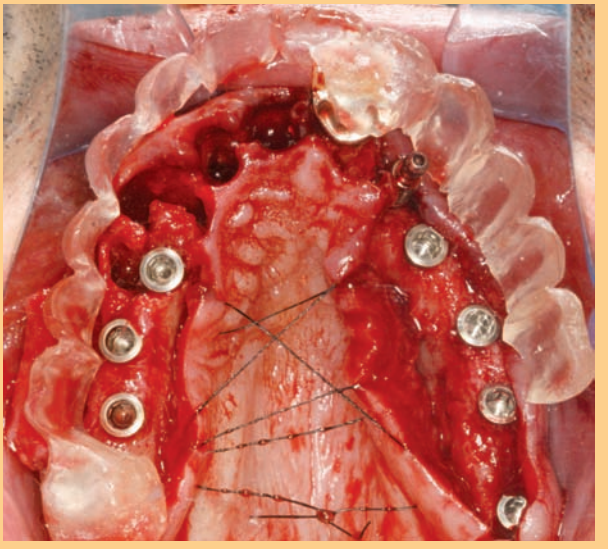

Figura 14b. Cirugía del maxilar superior. El procedimiento se realizó utilizando una férula quirúrgica con el objetivo de que la posición de los implantes corresponda con la posición de los dientes planificada en el encerado diagnóstico. Los dientes 11 y 27 se utilizaron para posicionar la férula quirúrgica.

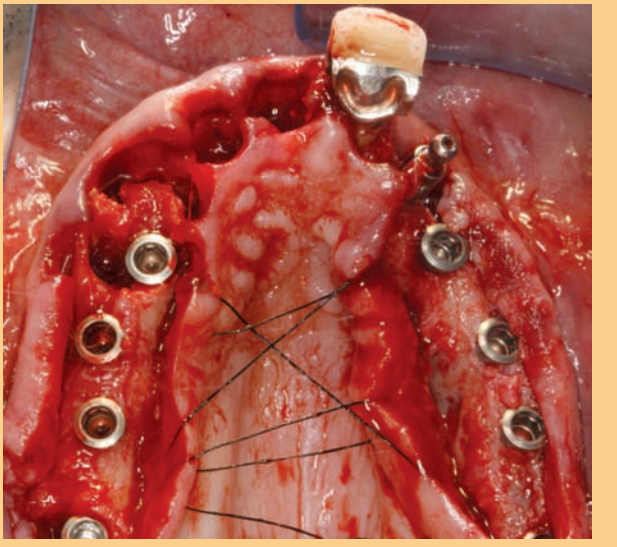

Figura 15a. Colocación de los implantes en el maxilar superior. Se colocaron 8 implantes Klockner Essential Cone en posición 17, 16, 15, 14, 24, 25, 26, 27. El implante en posición 23 se mantuvo. Los implantes en posición 17 y 14 se colocaron inmediatamente tras la extracción. Se evitó la colocación del implante en posición 13 debido a la anatomía desfavorable del alveolo.

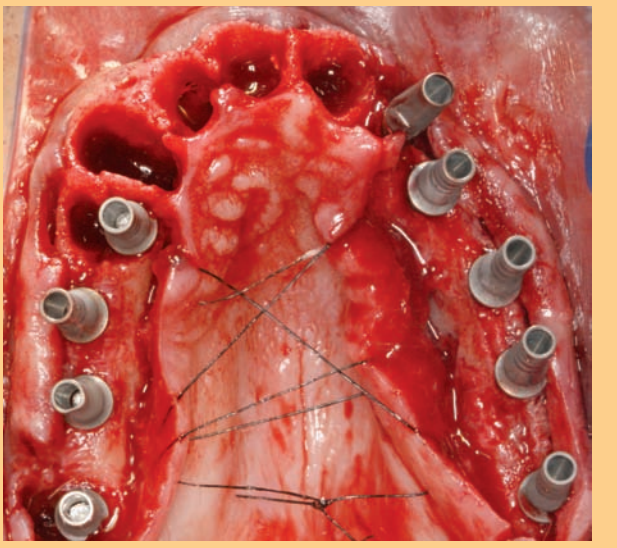

Figura 15b. Pilares provisionales en titanio microarenados para la confección directa del provisional.

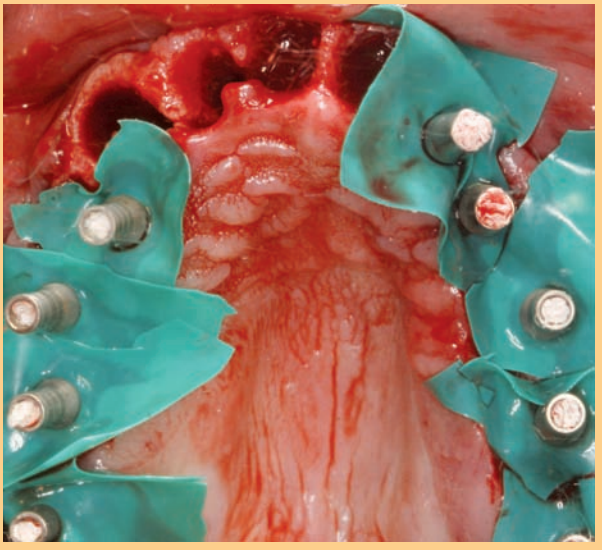

Figura 16a. Colocación de dique de goma y teflón en los pilares para efectuar el rebase del provisional.

Figura 16b. Rebase del provisional en boca con la posición de los implantes en boca.

Figura 17a. Fotografía intraoral con el provisonal tras la colocación de los implantes.

Figura 17b. Al corregir la posición de la línea media, fue necesario realizar una osteoplastia para adaptar la arquitectura ósea a la nueva posición dental.

Figura 18a. Fotografía con el provisional colocado una vez finalizada la cirugía.

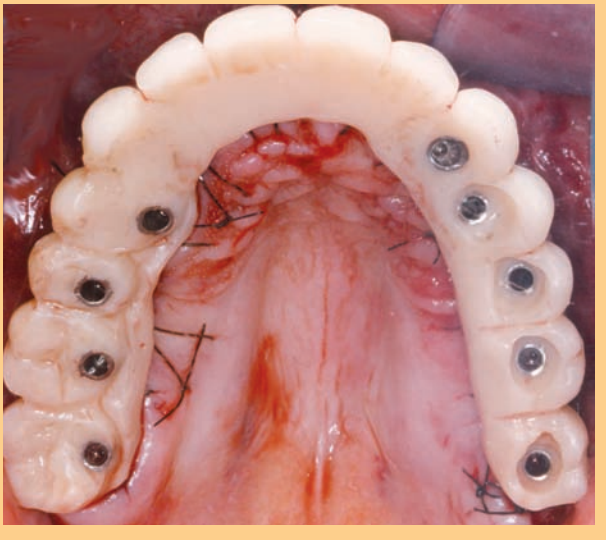

Figura 18b. Fotografía con el provisional colocado una vez finalizada la cirugía.

Figura 19. Fotografía intraoral de la cicatrización de los tejidos a los 15 días tras la cirugía y colocación de los provisionales inferiores.

Figura 20a. Prueba de metal de la restauración definitiva.

Figura 20b. Prueba de metal de la restauración definitiva.

Figura 21. Fotografía frontal perilabial en sonrisa con la prueba de bizcocho.

Figura 22a.

Figuras 22a y 22b. Fotografías extraorales en sonrisa. Durante la prueba de bizcocho se valoró la posibilidad de la colocación de cerámica rosa para simular los tejidos blandos y disminuir la proporción dental en altura, y se realizó un encerado directo en boca con cera rosa.

Figura 23a. Prótesis definitiva terminada.

Figura 23b. Prótesis definitiva terminada.

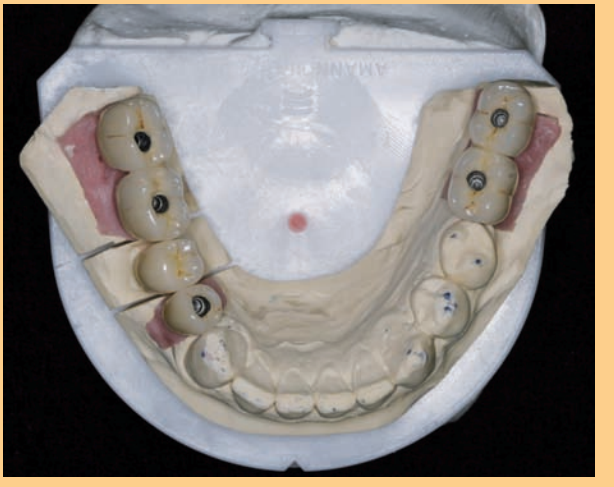

Figura 24a. Prótesis definitiva terminada. Se puede observar la simulación con la cerámica rosa de los tejidos blandos.

Figura 24b. Prótesis definitiva terminada. Se puede observar la simulación con la cerámica rosa de los tejidos blandos.

Figura 25a. Fotografía intraoral oclusal con prótesis definitiva.

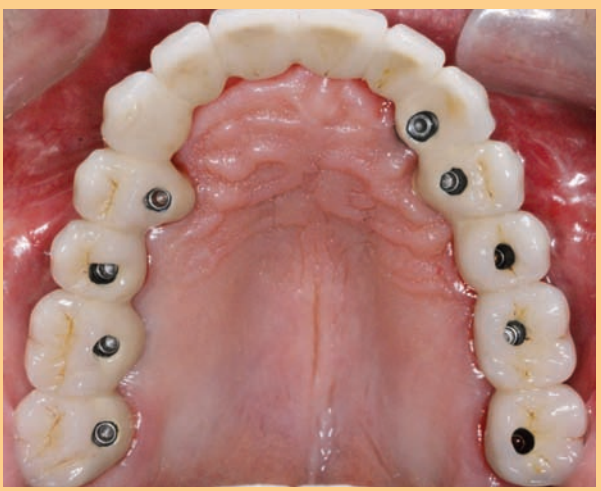

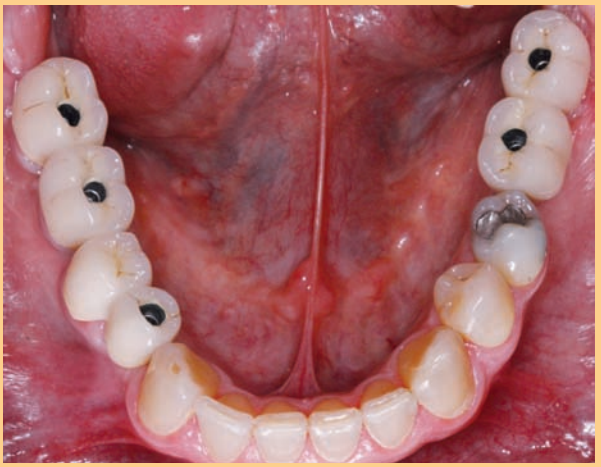

Figura 25b. Fotografía intraoral oclusal con prótesis definitiva.

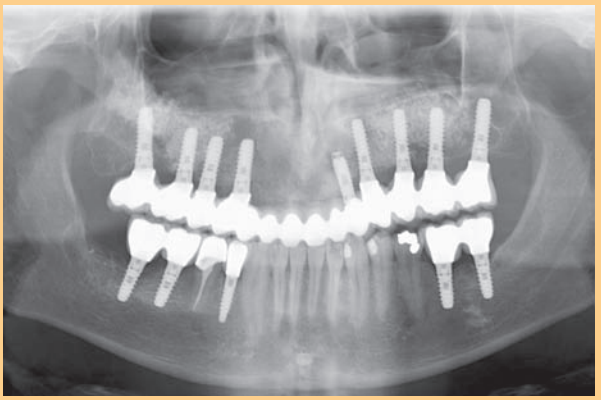

Figura 26. Ortopantomografía de control tras colocación de la prótesis definitiva.

Figura 27. Fotografía intraoral de la prótesis definitiva terminada.

Figura 28. Fotografía de la prótesis definitiva.



Figura 29a.

Figura 29b.

Figuras 29a y 29b. Fotografías extraorales en sonrisa con la prótesis definitiva.

Agradecimientos

A Javier Pérez López por la realización de la prótesis.

BIBLIOGRAFÍA

1. **Dawson PE.** Functional Occlusion: From TMJ to Smile Design. 2007 by Mosby, Inc.
2. **Spear FM, Kokich VG, Mathews DP.** Interdisciplinary manegment of anterior dental estehtics. J Am Dent Assoc 2006; 137; 160-169.
3. **Fradeani M.** Esthetic Reabilitation in Fixed Prosthodontics: Esthetic análisis: A Sistematic Approach ti Prosthetic Treatment. Ed. Quintessence.
4. **Tjan AHL, Miller GD, The JGP.** Some esthetlc factors in a smile. J Prosthet Dent 1984, 51: 24-28.
5. **Arnett GW, Bergman RT.** Faclal keys to orthodontic diagnosis and treatment planning. Part I. Am J Orthod Dentofac Orthop 1993; 103: 299-312.
6. **Vig RG, Brundo GC.** The klnetics of anterior tooth display. J Prosthet Dent 1978; 39: 502-504.
7. **Spear FM.** Achieving the esthetics between harmony and function. Presented at the XIV Italian Academy of Prosthetic Dentlstry Internatlonal Congress, Bologna, Italy, 9 Nov 1995.
8. **Dawson PE.** Restoring upper anterlor teeth. In: Dawson PE (ed). Evaluation, Diagnosis, and Treatment of Occlusal Problems, ed 2. St Lours: Mosby, 1989: 321-352.
9. **Robinson SC.** Physiological placement of artificial anterior teeth. Can Dent J 1969; 35: 260-266.
10. **Sorensen J.A, Engelman M.J.** Ferrule design and fracture resistance of endodontically treated teeth. J Prosthet Dent. 1990; 63: 529-536. Libman W.J, Nicholls J.I. Load fatigue of teeth restored with cast posts and cores and complete crowns. Int J Prosthodontics. 1995; 8: 155-61.
11. **Stankiewics N.R, Wilson P.R.** The ferrule effect: A literature review. Int J Endod. 2002; 35: 575-581.
12. **Williamson EH.** Anterior guidance: its effect on elec-

tromyographic activity of the temporal and masseter muscles. J Prosthet Dent 1983; 49; 6: 816-823.

13. **Hirschfeld L. and Wasserman.** A long-term survey of tooth loss in 600 treated periodontal patients. J Periodontol. 49: 225-237, 1978.
14. **McFall W T Jr.** Tooth loss in 100 treated patients with periodontal disease. A long-term study. J Periodontol 1982; 53: 539-549.
15. **M Nieri, L Muzzi, M Cattabriga, R Rotundo, F Cairo, GP Pini Prato.** The pronostic value of several periodontal factors measured as radiographic bone level variation: a 10 years multilevel retrospective analysis of treated and manteined periodontal patients. J Periodontol 2002, 73: 1485-1493.
16. **Ríos-Santos JV, Ridao-Sacie C, Bullón P, Fernández-Palacín A, Segura-Egea JJ.** Assessment of periapical status: a comparative study using film-based periapical radiographs and digital panoramic images. Med Oral Patol Oral Cir Bucal. 2010 Nov 1; 15 (6): e952-6.
17. **Mc Guire MK.** Prognosis versus actual outcome. A long term Survey of 100 treated periodontal patients under maintenance care. J Periodontol. 1991. 62: 51-58.
18. **Mc Guire MK, Nunn ME.** Prognosis versus actual outcome. II. The effectiveness of clinical parameters in developing an achúrate prognosis. J Periodontol. 1996. 67: 658-665.
19. **Lindhe J, Karring T, Lang NP.** Clinical periodontology and implant dentistry. 4th edition. Edi-ermes. 2006.
20. **Kojima K, Inamoto K, Nagamatsu K, Hara A, Nakata K, Morita I, Nakagaki H, Nakamura H.** Success rate of endodontic treatment of teeth with vital and non-vital pulps. A meta-analysis. Oral Surg Oral Med Oral Pathol Oral Radiol Endod. 2004 Jan; 97 (1): 95-9.
21. **Hoskinson SE, Yuan-Ling N, Hoskinson HE, Moles DR, Gulabivala K.** A retrospective comparison of outcome of root canal treatment using two different protocols. Oral Surg Oral Med Oral Pathol Oral Radiol Endod 2002: 93: 705–715.
22. **Friedman S.** Treatment outcome and prognosis of endodontic therapy. In:O¨ rstavik D, Pitt-Ford TR, eds. Essential Endodontology. Oxford: Blackwell Science, 1998: 367–401.
23. **Lin LM, Skribner JE, Gaengler P.** Factors asociated with endodóntico treatment failures. J Endod. 1992. 18; 12: 625-627.
24. **Ray HA, Trope M.** Periapical status of endodontically treated teeth in relation to the technical quality of the root filling and the coronal restoration. Int Endod J. 1995; 28: 12-18.
25. **Schwartz R.S, Robbins J.W.** Colocación de postes y restauración de dientes endodonciados: revisión de la bibliografía. Endodoncia; vol 22 (nº3): 183-204. 2004. Traducido de J Endod. 2004; 30 (5): 289-301.
26. **European Society of Endodontology.** Quality guidlines for endodóntic treatment: consensos reporto of the European Society of Endodontology. Int Endodon J. 2006. 39; 12: 921-930.
27. **Strindberg LZ.** The dependence of the result of pulp therapy on certain factors. Acta Odontol Scand. 1956. 14 (suppl): 1-175.
28. **Nair Pn, Sjögren U, Figor D, Sundqvist G.** Persistent periapical radiolucencies of root filled human teeth, failed endodóntico treatment, and periapical scars. Oral Surg Oral Med Oral radiol Endod. 1999. 87; 5: 617-627.
29. **Cabello Domínguez G, Aixelá Zambrano ME, Casero Reina A, Calzavara D, González Fernández DA.Pronóstico en Periodoncia.** Análisis de factores de riesgo y propuesta de clasificación. Periodoncia y Osteointegración 2005; 15: 2: 93-109.
30. **Tan K, Pjetursson B.E, Lang N.P, Chan E.S.Y.** A systematic review of the survival and complication rates of fixed partial dentures (FPDs) after an observation period at least 5 years. III. Conventional FPDs. Clin Oral Impl Res. 2004; 15: 654-666.
31. **Funato A, Salama MA, Ishikawa T, Garber DA, Salam H.** Timing, positioning and sequential staging in esthetic implant dentistry: a four dimensional perspective. Int J Periodontics Restorative Dent 2007, 27: 313-323.
32. **Lulic M, Brägger U, Lang NP, Zwahlen M, Salvi GE.** Ante's (1926) law revisited: a systematic review on survival rates and complications of fixed dental prostheses (FDPs) on severely reduced periodontal tissue support. Clin Oral Implants Res. 2007 Jun; 18 Suppl 3: 63-72. Review. Erratum in: Clin Oral Implants Res. 2008 Mar; 19 (3): 326-8.
33. **Lundgren D, Nyman S, Hejil L, Carlsson GE.** Functional analysis of fixed bridges on abut-ment teeth with reduced periodontal support. J Oral Rehabilitation. 1975; 2: 105-116.
34. **Nyman S, Lindhe J, Lundgren D.** The role of occlusion for the stability of fixed bridges in patients with reduced periodontal support. J Clin Periodontol. 1975; 2: 53-66.
35. **Nyman S, Lindhe J.** A longitudinal study of combined periodontal and prosthetic treatment of patients with advanced periodontal disease. J Periodontol. 1979; 50: 163-169. With interradicular lesions. J Periodont Rest Dent. 1991; 11: 189-206.