Dr. Borja Dehesa Ibarra, profesor de Periodoncia en la Facultad de Odontología de Huesca.
Dr. Mariano Herrero Climent, codirector del Máster de Periodoncia e implantes. Universidad de Sevilla
Dr. Pedro Lázaro Calvo, profesor colaborador máster de Periodoncia e Implantes. Universidad de Sevilla.

La expansión quirúrgica de la cresta alveolar mediante corticotomía

Resumen

Después de la evidencia científica del éxito en la utilización de los implantes dentales y del conocimiento de los fenómenos biológicos de la oseointegración, los profesionales tienden hacia la integración simplificada de la técnica quirúrgica y prostodóncica para extenderlas entre la profesión.

La posibilidad de insertar implantes en crestas óseas estrechas, de una forma poco traumática, ha sido posible gracias a la introducción de los expansores óseos así como la técnica de corticotomía crestal (Split crest).

El aumento del reborde alveolar mediante una corticotomía y posterior expansión de la cresta para la inserción de implantes, ha sido sugerida por algunos autores para evitar el trauma de la realización de injertos y la exposición de membranas.

Este artículo pretende hacer un repaso a la técnica quirúrgica de expansión crestal mediante corticotomías exponiendo distintas alternativas y modificaciones a dicha alternativa.

Palabras clave

Implantes orales, expansión ósea, corticotomía, Split Crest, osteodilatadores.

Introducción

La expansión quirúrgica de la cresta alveolar es una técnica quirúrgica que tiene como objetivo la expansión de la cresta edéntula en dirección horizontal.

En el mundo de la implantología oral, fue descrita inicialmente por Tatum en el año 1986 (1) y posteriormente modificada por Bruschi y Scipioni en 1990 (2), por Simion y colaboradores en 1992 (3), por Scipioni y colaboradores en 1994 (4), por Engelke y colaboradores en 1997 (5), y por Chiapasco y col en el año 2006 (6).

Tras la extracción de un diente, puede sobrevenir un colapso óseo, lo que tiende a provocar un espesor insuficiente a nivel de la tabla vestibular con la consiguiente falta de inclusión ósea total del implante de diámetro deseado, lo que con frecuencia induce al clínico a optar por una marcada posición palatina de la fijación. Esto puede producir:

1. Problemas funcionales provocados por las alteraciones oclusales con los dientes antagonistas, cuando la vestibulización del implante no se puede corregir con un pilar angulado.
2. Problemas estéticos provocados por la concavidad de la cresta edéntula que se forma como consecuencia de la reabsorción centrípeta que sufre la cortical vestibular (7-10).
3. Problemas higiénicos provocados por la exagerada vestibulización de la corona colocada con respecto al perfil crestal, intentando enmascarar el defecto óseo y gingival **(Figs. 1-2).**

Figura. 1.

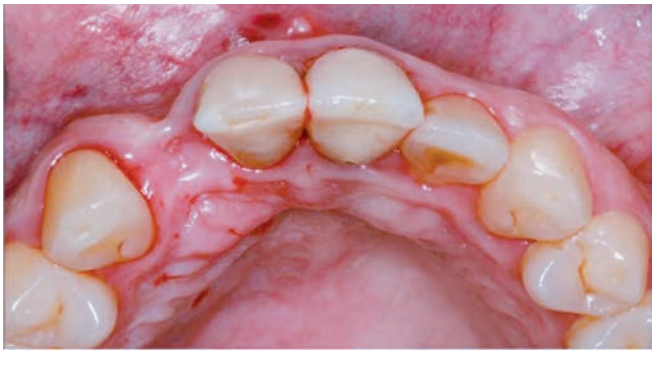

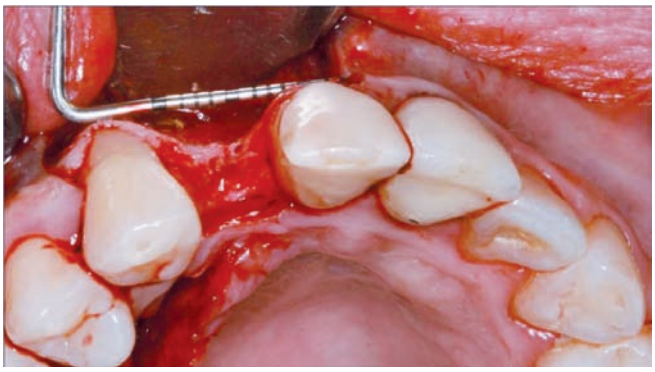

Figura. 2.

Así mismo, la ausencia de piezas dentarias provoca en el hueso maxilar y mandibular una reabsorción por falta de estímulos intraoseos, siendo el patrón de reabsorción maxilar distinto al mandibular. En el maxilar, el patrón de reabsorción es básicamente transversal en la zona anterior siendo la pérdida de un 40-60% a los tres años, llegando a presentar grosores de tan solo 3 mm a los cinco años de la pérdida dentaria. En la zona posterior, la reabsorción ósea afecta sobre todo a la altura de hueso, agravado por la neumatización del seno y por las presiones de la prótesis. En la mandíbula, la reabsorción ósea irreversible puede llegar al 65% del total, siendo más acusada y más rápida durante el primer año (11-13).

La expansión horizontal de la cresta alveolar pretende corregir, en primer lugar, la concavidad bucal que en ocasiones aparece tras la extracción dentaria, recuperando los requisitos de anchura mínima exigida para la colocación de implantes. En segundo lugar, pretende lateralizar el eje implantario, pero sin aumentar los grados de inclinación del mismo. En tercer lugar, la expansión tiene como misión crear el espacio para el implante y conseguir un perfil de emergencia estéticamente ideal que ayude y favorezca la higiene domiciliaria de la fijación derivada de la óptima posición y axialidad de la corona. Por último, la expansión de la cresta alveolar pretende una estabilidad a largo plazo del hueso peri implantario, lo que en localizaciones estéticas permite la estabilidad a largo plazo de los tejidos blandos (14-16).

Para solucionar la problemática del hueso estrecho, existen otras técnicas alternativas a la corticotomía. En primer lugar, el uso de osteotomos, ideados en un inicio para la corrección de pequeños defectos de altura, pueden utilizarse para ensanchamientos leves, es decir, no mayores de 1-2 mm. De igual forma le sucede a los osteodilatadores. En segundo lugar, tanto la regeneración tisular **(Figs. 3-5)** como el injerto de hueso en bloque, pueden también solucionar la problemática de la ausencia de anchura, con ganancias superiores a los 7 mm. En estos casos se requieren segundas cirugías, así como del uso de membranas barrera, lo que aumenta considerablemente el riesgo de infección post operatoria. Frente a esto, la técnica de corticotomía evita el trauma de la realización de injertos y su implicación de zonas donantes, así como la ex-

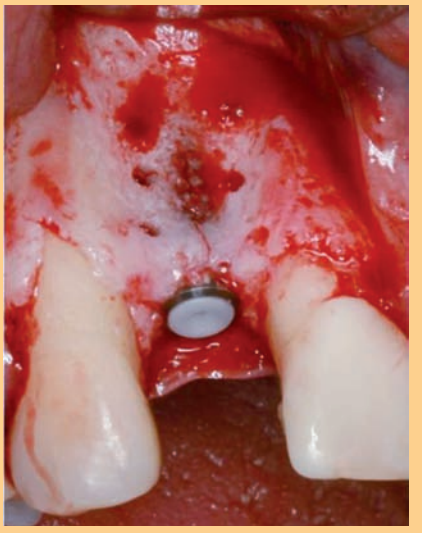

Figura. 3.

Figura. 4.

Figura. 5.

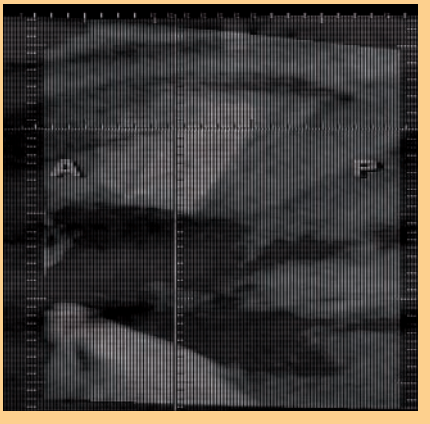

Figuras. 3-5 Regeneración vestibular clásica con material osteoconductor y membrana reabsorbible para colocación de implante.

posición de membranas, aunque representa una técnica que requiere experiencia quirúrgica suficiente por parte del profesional (17-18). De cualquier forma, cabe resaltar que tanto la corticotomía, el injerto en bloque y la regeneración propiamente vestibular, pueden combinarse entre sí (19-21).

Discusión

¿Cuál es la cantidad de hueso mínima necesaria en anchura para la estabilidad a largo plazo de un implante?

Independientemente de variables presentes en cada situación clínica como son la dureza del hueso, su calidad, la carga soportada, la ferulización o no con otros implantes etc. (22-24), debemos convenir como imprescindible a la hora de colocar un implante la nada despreciable cifra de 6,5 mm de hueso en anchura de media. Este resultado lo obtenemos si sumamos un cuello medio de un implante de entorno a 4 mm y 1 mm de hueso cortical a cada lado (+ - 0,5 mm). Dicha anchura mínima es imprescindible si queremos hueso vital con cortical externa aceptable y esponjosa interna correctamente vascularizada que confiera sustento a los procesos biológicos (25).

En un estudio de seguimiento a cinco años, Brusci y Cols (4) presentaron los resultados clínicos sobre 170 pacientes en los cuales se habían colocado 329 implantes en sitios que habían requerido un ensanche de la cresta. La premisa indispensable era la ejecución de un colgajo a espesor parcial que preservara y mantuviera inalterada la irrigación, garantizase una cicatrización óptima y facilitara el control de la porción ósea vestibular alejada. Citaron un porcentaje de éxito del 98.8% a los cinco años. Velasco demuestra una tasa de éxito del 98,3% de los implantes insertados de esta forma con un seguimiento medio de 14,1 meses (26). Brusci considera indispensable el mantenimiento de un espesor de hueso no inferior a 1,5 mm con sus componentes cortical y medular, con el objeto de evitar fenestraciones, dehiscencias y necrosis de la tabla ósea vestibular durante la fase de inserción y cicatrización de los implantes.

Simion (3) evaluó un nuevo enfoque regenerativo con membrana en 5 pacientes con un espesor de la cresta extremadamente reducido. La técnica consistía en separar la cresta en dos partes en sentido longitudinal provocando una fractura en tallo verde, mantener separadas las dos corticales óseas mediante la inserción de los implantes y cubrir todo ello con una membrana de PTFEE. El examen histológico puso en evidencia la regeneración ósea entre ambas porciones de cresta separadas, con aumentos de espesores medios de 1-4 mm.

Chiapasco (6) en un estudio reciente, menciona un porcentaje de éxito total del 97,8%.

Técnica quirúrgica

La corticotomía es una maniobra quirúrgica mediante la cual se realiza un corte en la porción crestal de un hueso para proceder a la separación o distracción del mismo, con el fin de ensancharlo. Tiene como objeto, tanto la separación de ambas corticales como sacar el mayor partido a la elasticidad de la parte esponjosa, consiguiendo un sustrato óseo suficiente para la colocación de nuestros implantes. Mediante la realización de un corte crestal con o sin descargas, y ayudados por cinceles, expansores u osteotomos se separan las corticales y se obtiene la ganancia en anchura requerida.

Indicaciones

Cuando la base ósea resulta favorable, es decir, cuando aparece una estructura ósea con forma piramidal siendo el vértice de la pirámide el filo de la cresta ósea, la técnica de corticotomía encuentra su indicación máxima en la arcada superior. En cambio resulta mucho menos indicada en la arcada inferior, ya sea por la falta de medular y dureza en la parte anterior, que tiende a provocar roturas de la pared vestibular al practicar el ensanchamiento, como el canal dentario y el riesgo que supone realizar cortes cercanos en la parte posterior. Además, a este nivel, el estrechamiento de la cresta tiende a ser en forma de paredes paralelas y no piramidales, con la dificultad añadida que supone de cara a separarlas entre sí. Generalmente en estos supuestos, técnicas de regeneraciones vestibulares controladas para resolverlos tendrían una mayor indicación.

Por tanto, la intervención de corticotomía encuentra su aplicación ideal en el maxilar superior y a su vez cuando:

1. La arquitectura ósea remanente resulta ser de 10 mm por lo menos en sentido apico coronal, lo que favorece no tener que hacer ganancias en altura.
2. El espesor del hueso alveolar es de 3 mm como mínimo, existiendo una neta separación con clara presencia de hueso medular entre las tablas vestibular y palatina, lo que evita roturas en el proceso así como necrosis por falta de vascularización.
3. La base del hueso tiene una anchura de 7 mm como mínimo, lo que le confiere esa estructura piramidal, que favorece la expansión del vértice de la pirámide ósea.

Contraindicaciones

1. Cresta ósea muy delgada. Es necesaria una anchura mínima de cresta que permita tanto el uso de discos de corte o elementos de ultrasonidos, así como el espacio mínimo para poder insertar los cinceles o los osteotomos con los que expandir.
2. Presencia única de hueso cortical, es decir ausencia de parte medular, que proporcione sustancia vascular.
3. Base ósea estrecha o paredes paralelas. La ausencia de forma ósea marcadamente piramidal imposibilita la expansión crestal, aumentando el riesgo de fractura de pared vestibular.
4. Paredes óseas en forma de clepsidra. En este caso se

debe optar por un injerto en bloque o una regeneración clásica vestibular apoyada en la concavidad de la propia curvatura ósea **(Figs. 6-7).**

Figura. 6.

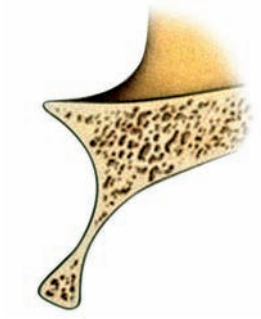

Figuras 6-7. La forma ósea en forma de clepsidra imposibilita la realización de una correcta corticotomía y favorece la rotura de la pared vestibular.

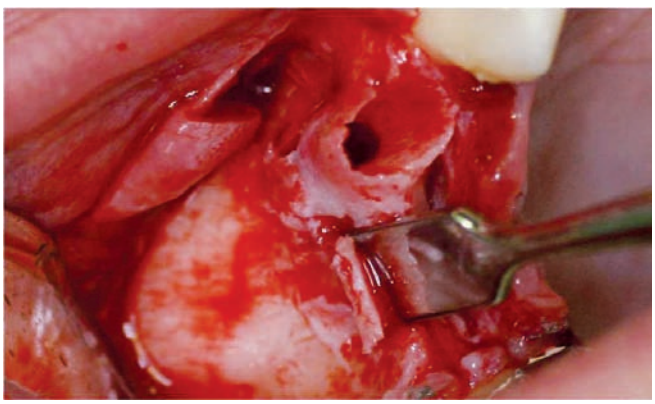

Figura. 7.

En cuanto al abordaje quirúrgico se refiere, la expansión de la cresta alveolar mediante la técnica de corticotomía (Split Crest) puede llevarse a cabo mediante dos enfoques: procedimiento en una fase y en dos fases.

El diagnóstico inicial tiene una importancia capital a la hora de tomar una decisión, por tanto, la evaluación de los cortes del tac permitirán evaluar la cresta alveolar residual y la zona apical a la osteotomía prevista. Siempre que el hueso basal residual, apicalmente a la osteotomía, garantice por lo menos 4 mm de hueso suficiente como para asegurar la estabilidad primaria del implante, la técnica en una sola fase es altamente aconsejable. Si por el contrario, el hueso residual previo no presenta las condiciones de anchura y estabilidad deseadas o el implante colocado no presenta una estabilidad primaria inicial suficiente, debería optarse por una técnica en dos fases, realizando la corticotomía expansiva en un primer momento colocando un mantenedor de espacio durante al menos 4-6 meses, para después poder realizar la cirugía de colocación de implantes con un espesor y maduración de hueso idóneo.

Paso 1. Selección del sitio del implante.

Las condiciones anatómicas de las crestas óseas edéntulas deben estar caracterizadas por una suficiente dimensión vertical (mayor de 10 mm) así como por un espesor insuficiente, es decir, menor de 3 mm. En casos en donde únicamente han de realizarse ganancias mínimas de 1-3 mm se considera indicada la expansión, bien con osteotomos, bien con osteodilatadores, pero sin corticotomía. La corticotomía se debe realizar en aquellos casos que precisen aumentos mayores de anchura, en donde el aumento de neovascularización y sangrado provocado por el corte, beneficie a los procesos de neoformación ósea.

Paso 2. Diseño del colgajo.

La incisión inicial del tejido queratinizado, crestal, debe empezar en la extremidad distal de la cresta edéntula. Con una hoja de bisturí se procede al corte, manteniendo siempre contacto entre la punta del bisturí y la estructura ósea subyacente. Alcanzada la cara distal del diente vecino, se extiende intrasulcularmente sobre la cara vestibular hasta alcanzarla línea del ángulo mesial de dicho diente. Sobre la cara vestibular, siempre que existan dientes adyacentes, se realizan dos incisiones liberadoras verticales en correspondencia con las líneas ángulo de los dientes extremos, por encima de la línea muco gingival. Si el tramo es libre, igualmente son necesarias dichas descargas. Terminadas las incisiones, se levanta un colgajo a espesor total, tanto por vestibular como por palatino, evaluando con una sonda periodontal el espesor coronal de la cresta alveolar.

Paso 3. Corticotomía

La separación longitudinal de la cresta edéntula en dos partes puede realizarse mediante tres formas: con una fresa diamantada de fisura **(Fig. 8),** con un disco de corticotomía **(Figs.**

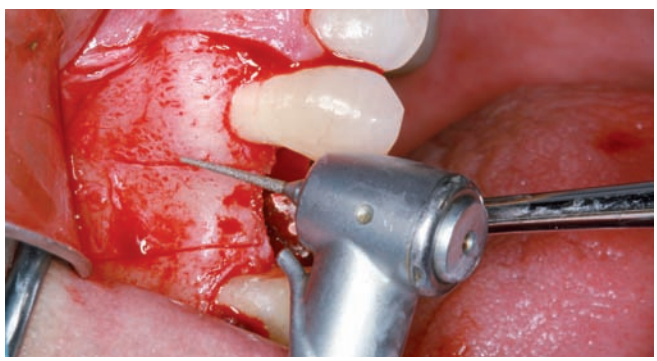

Figura. 8.

9-10) o bien con una punta piezo eléctrica. La gran ventaja de las dos primeras opciones es el corte fino que provoca (se obtiene un surco de 0.3 mm de anchura), que se ve aumentado considerablemente con la tercera de las mismas (surco de 1 mm). De cualquier forma, esta osteotomía de la tabla se interrumpe antes de llegar a los dientes vecinos si los hu-

Figura. 9.

Figura. 10.

Figuras. 8-10. Corte crestal de hueso con fresa de diamante, así como con disco de corticotomía.

biera, para no lesionar el aparato de inserción de los elementos dentarios. En tramos libres, la osteotomía debe terminar en el ángulo distal del último implante a colocar.

Paso 4. Fractura en tallo verde.

Tradicionalmente en este paso se debía insertar un pequeño y delgado cincel, golpeando delicadamente con un martillo para favorecer la completa penetración de la superficie de tra-

Figuras 11-15. Introducimos el cincel controlando la rotura gracias a las descargas verticales.

Figura. 11.

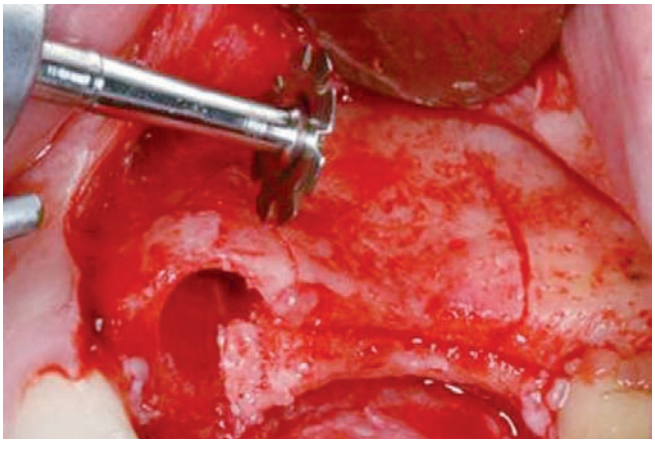

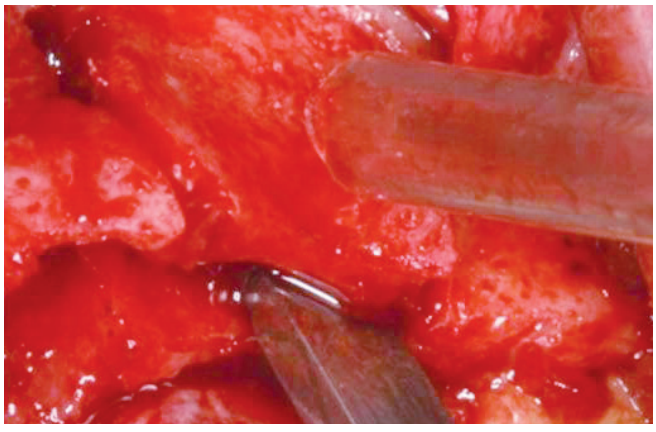

Figura. 12.

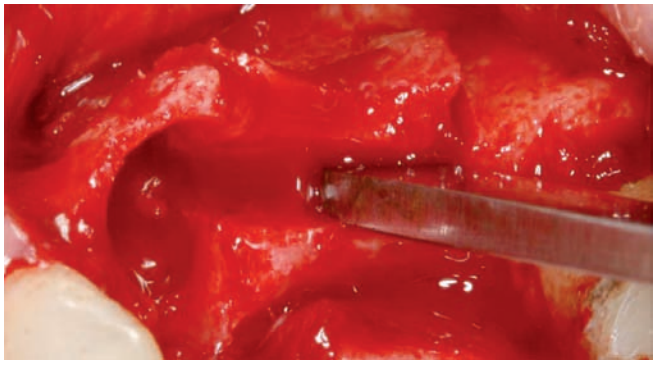

Figura. 13.

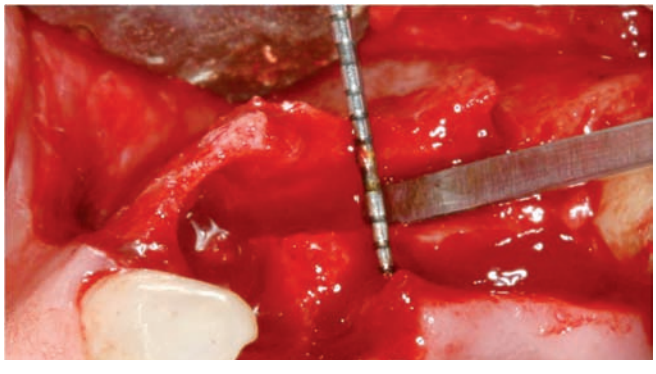

Figura. 14.

Figura. 15.

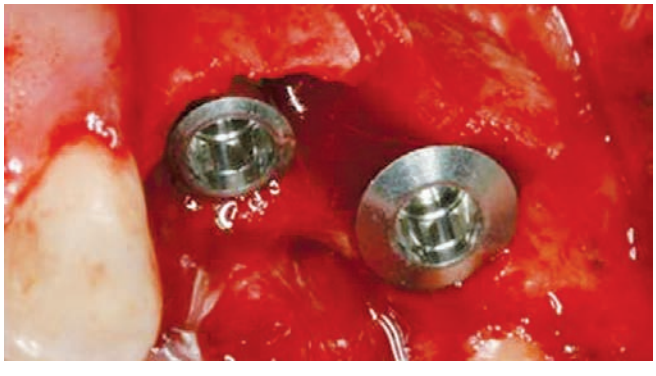

bajo cortante. Esta metodología imposibilita el control donde se produce la fractura en tallo verde, por lo que unos cortes transversales de descarga a la propia corticotomía, más largos cuanto más importante sea la expansión a realizar, ayuda al control de la expansión. Se debe hacer palanca con el cincel intentando llevar hacia vestibular la cortical ósea ayudándose del bisel del filo, manteniendo inalterada la posición de la cortical ósea palatina, donde apoya la parte no biselada del instrumento. De esta forma se puede controlar perfectamente cómo se realiza la fractura **(Figs. 11-15).** Cuanto más largas sean las descargas verticales, mas fácil es el control y menor el riesgo de desprendimiento de la cortical vestibular. Para obtener estabilidad primaria de los futuros implantes y para una correcta preparación del lecho implantario, deben quedar 3-4 mm de hueso intacto apicalmente a la fractura. Así mismo y si se prescinde del uso de cinceles, se puede realizar la corticotomía introduciendo de forma progresiva, manualmente, presionando y rotando al mismo tiempo, un expansor u osteodilatador óseo, utilizando el juego de expansores de forma progresiva. El osteodilatador es una modificación del osteotomo, que pasó a tener una punta más cónica y punzante, lo que le permitía tener un mejor control del instrumento por parte del operador **(Figs. 16-19)**. Con ello, se consigue un control tanto

Figura. 16.

Figura. 17.

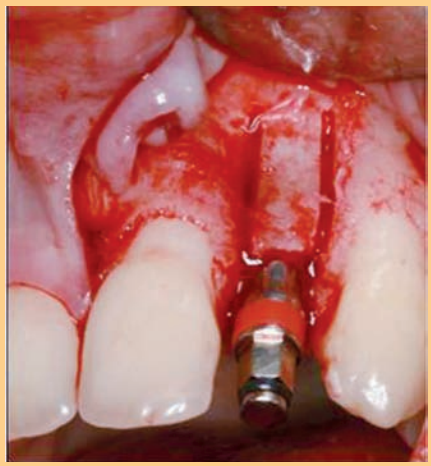

Figura. 18.

Figura. 19.

Figuras 16-19. Uso de osteodilatadores para evitar los golpes de un cincel u osteotomo.

de la fuerza de aplicación como de la dirección del instrumento, procurando así mismo un mayor confort para el paciente, evitando la sensación desagradable que suponen los golpes sobre los osteotomos (27-32). Basan su funcionamiento en la histología ósea, gracias a que la esponjosa del hueso es alta-

Figura. 20.

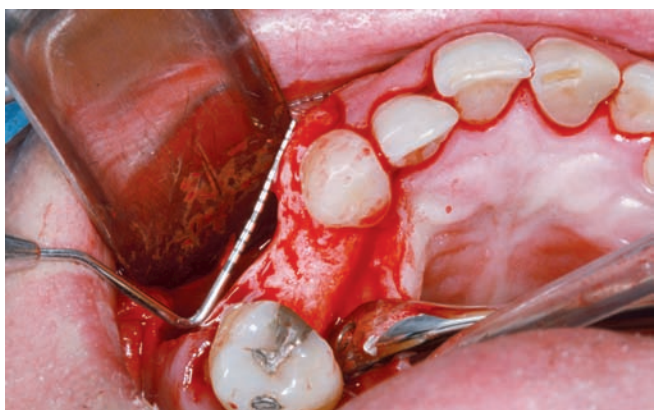

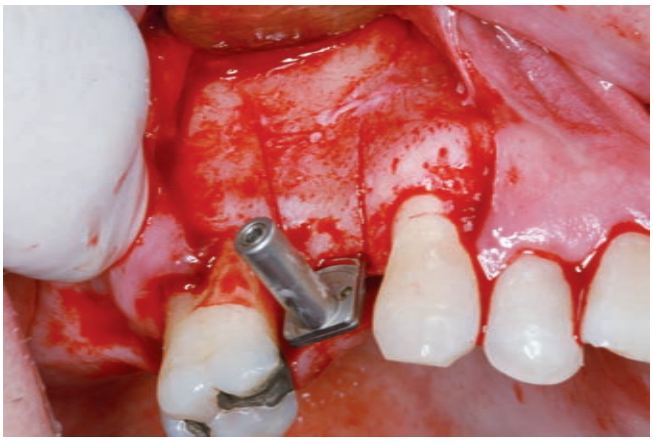

Figura. 21.

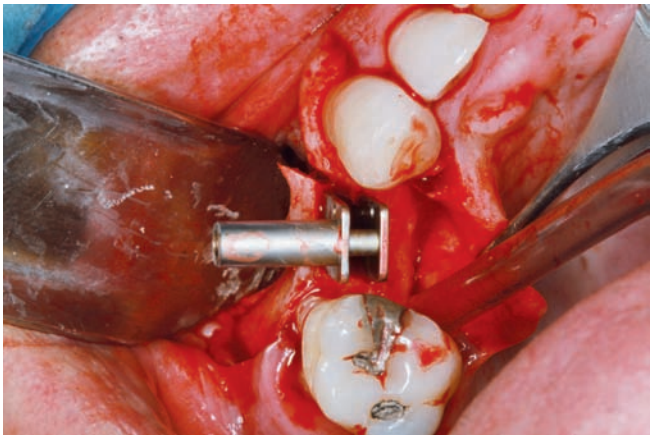

Figura. 22.

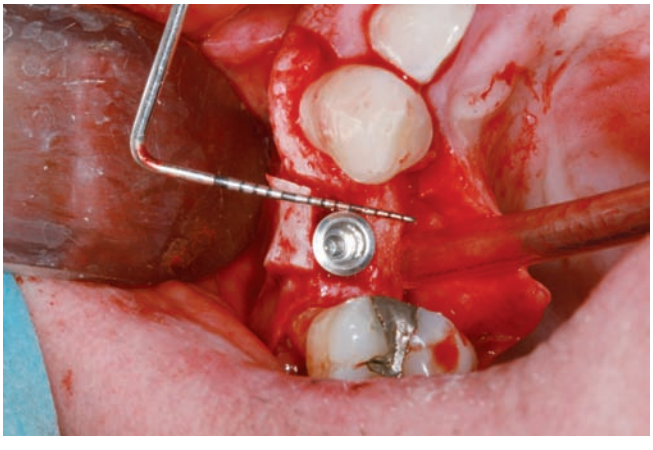

Figura. 23.

Figuras 20-23. Dispositivo tipo crest control para la colocación de tres implantes Klockner essential. La forma cónica de los implantes favorecen la inserción de los mismos, pues hacen cierto efecto osteodilatador.

mente maleable. Actúan comprimiendo mientras lo hacen en hueso esponjoso, y expandiendo cuando lo hacen entre dos paredes corticales. La expansión se produce fundamentalmente a costa de la pared vestibular. Esta expansión es de hasta 4 mm en maxilar superior, siendo únicamente de 1,5 mm en la mandíbula (33). Tenemos en el mercado dispositivos tipo Crest Control que pueden ser también de utilidad a la hora de realizar este aumento horizontal **(Figs. 20-23).**

Paso 5. Colación de implantes-mantenedores de espacio.

En este punto, el operador debe decidir si colocar o no los implantes. Es importante para resolver esta cuestión valorar la cantidad de hueso apical que ha quedado intacto encima de la fractura en tallo verde, con la que conseguir la estabilidad primaria de los implantes.

Suponiendo que no se coloquen los implantes en este punto, el uso de un mantenedor de espacio de Padrós será el responsable de mantener separadas la cortical vestibular y palatina colocando entre ambas corticales un material osteoconductor protegido por una membrana, que cubrirá el riel creado por la pared vestibular y palatina **(Figs. 24-30).**

Si la decisión es la de la colocación de implantes, deter-

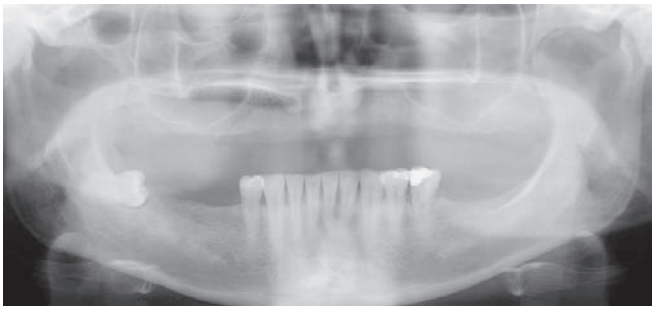

Figura. 24.

Figura. 25.

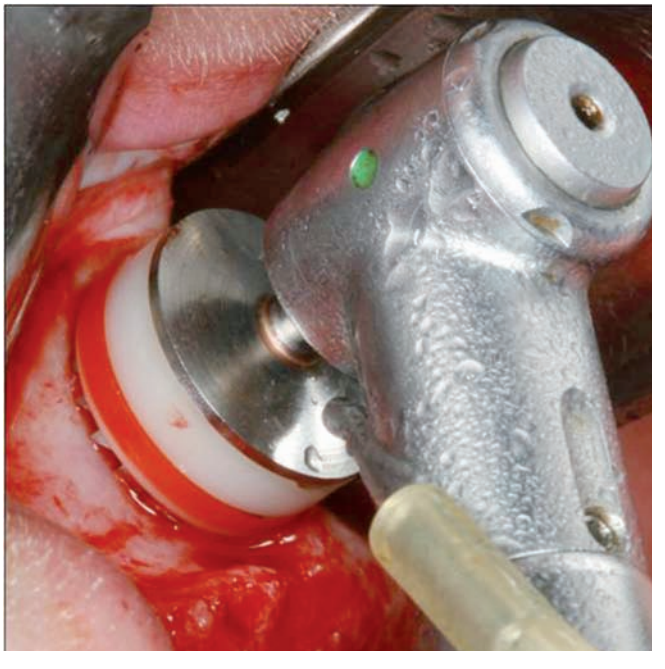

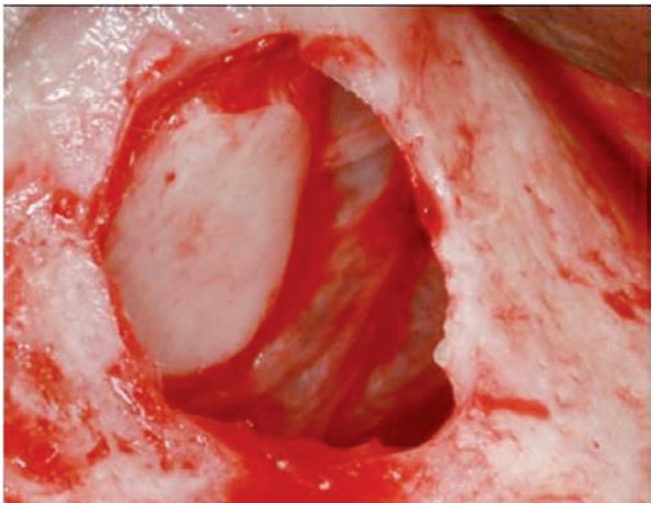

Figura. 26.

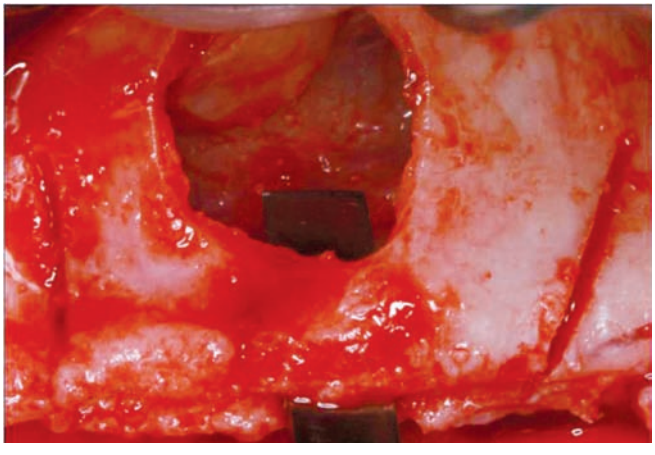

Figura. 27.

minada por la estabilidad primaria de los mismos, será necesario colocar en uno de los extremos de la corticotomía un expansor que abra las dos corticales para poder trabajar la nueva superficie del lecho implantario, pues las revoluciones del propio fresado podrían hacer perder el hueso crestal. Dejar insertado el expansor en un extremo, hará que no se colapse el hueso mientras expandimos el resto del reborde. Se puede trabajar únicamente con la fresa iniciadora y a partir de ahí hacer uso de osteotomos u osteodilatadores, debido a la esponjosidad del hueso a ese nivel. El punto de la perforación debe palatinizarse ligeramente ya que no corresponde con el punto central de la cabeza del implante, pues la expansión se realiza a expensas de la cortical vestibular. La dirección de perforación debe ser ligeramente perpendicular al plano oclusal, ya que durante la expansión puede producirse la vestibuloversión del eje a medida que se ensancha el lecho.

Se procede entonces a la colocación de los implantes. La elección de un implante apropiado con cierta conicidad resulta útil, pues el propio implante hace el efecto de un osteodilatador manual. Terminada la inserción de los implantes se debe observar un mínimo de 1,5 mm de hueso a cada lado del cuello del mismo y un espacio entre corticales que se cubre con un material regenerativo, dejando opcional el uso de una membrana.

Paso 6. Cierre de la herida.

Debido al ensanchamiento de la cresta, para la realización de un cierre de herida sin tensión se realiza una incisión por dentro del periostio del colgajo vestibular comenzando desde la parte apical de la incisión liberadora distal y siguiendo hacia mesial hasta alcanzar la parte más mesial del colgajo. Esta in-

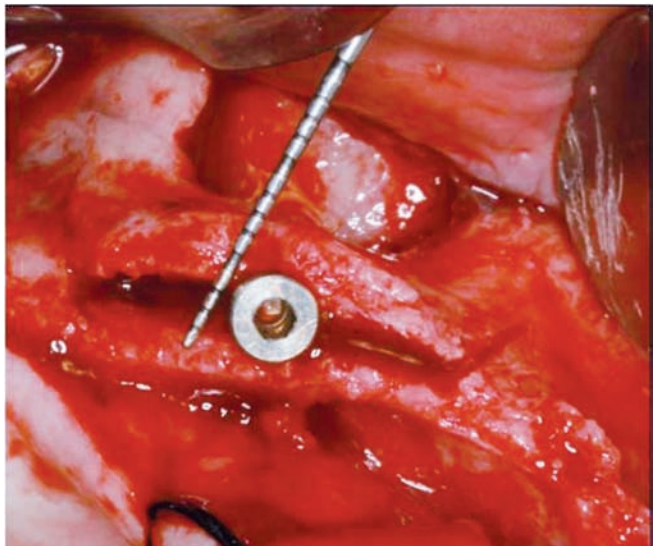

Figura. 28.

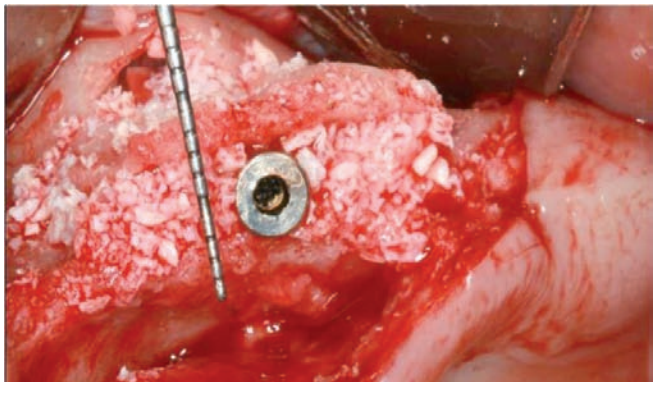

Figura. 29.

cisión favorece la elasticidad del colgajo provocando un deslizamiento coronal que permita llegar hasta la superficie oclusal de los dientes adyacentes. Para crear dos amplias superficies de contacto del tejido conectivo del colgajo y para garantizar un intimo contacto entre ellas se usan suturas de punto colchonero horizontales intercalados con puntos simples. En la zona quirúrgica no se debe aplicar ni presión digital ni cemento quirúrgico, con el objeto de evitar cualquier compresión sobre el sitio tratado. La terapia antibiótica, iniciada con 2 gr de

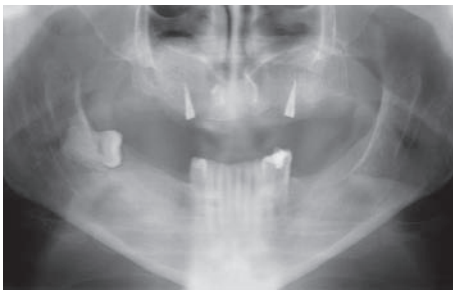

Figura. 30.

Figuras 24-30. Secuencia de ganancia de hueso en altura y anchura. Elevación de seno bilateral mediante trefinas con tope diseñadas por el Dr. Padrós con corticotomía simultánea manteniendo espacio con mantenedores de espacio klockner, para una posterior colocación de implantes.

amoxicilina antes de la intervención, prosigue con 2 gr diarios de amoxicilina por vía oral durante seis días. Se prescriben también analgésicos adecuados, así como el uso de un gel del clohexidina hasta la retirada de la sutura, que se realizará a los 15 días.

Conclusión

El desarrollo de la implantología ha hecho posible que el tratamiento con implantes sea una realidad aún en casos de escasa disponibilidad ósea. Además de los injertos óseos existen otras alternativas terapéuticas en las que se encuentra la expansión crestal, que contribuyen a solucionar con éxito casos complejos de crestas alveolares estrechas. Las técnicas de expansión se han convertido en una forma habitual de trabajo en la práctica diaria, consiguiendo con la misma una máxima longevidad en los tratamientos implantológicos.

Es una técnica con poca morbilidad y excelentes resultados, siendo el caso ideal para llevarlo a cabo, la zona del maxilar superior siempre que su grosor remanente residual inicial sea entre 3 y 5 mm y la calidad de hueso tipo III. El grosor es inicial es imprescindible para poder separar las corticales, y la calidad de hueso nos beneficia a la hora de poder trabajar con la esponjosa del mismo.

BIBLIOGRAFÍA

1. **Bruschi GB, Scipioni A.** Alveolar augmentation: new applications for implants. In: Heimke G eds. Osseointegrated implants; vol 1. Boca Raton, FL: CRC Press 1990; 2: 35-61.
2. **Chiapasco M, Ferrini F, Casentini P, Accardi S, Zaniboni M.** Dental implants placed in expanded narrow edentulous ridges with the Extension-Crest device: a 1 to 3-year multicenter follow-up study. Clinical Oral Implants Research 2006; 17: 365-272.
3. **Engelke WG Diederichs CG Jacobs HG Deckwer I.** Alveolar reconstruction with splitting osteotomy and microfixation of implants. International Journal of Oral&Maxillofacial Implants 1997; 12: 310-318.
4. **Scipioni A, Bruschi GB, Calesini G.** The edentulous ridge expansión tecnique: a five-years study. Int J Periodontics Restorative Dent 1994; 14: 451-459.
5. **Simion M Baldoni M Zaffe D.** Jawbone enlargement using immediate implant placement associated with a Slipt-Crest Technique and guided tissue regeneration. Int J Periodontics Restorative Dent 1994; 12: 463-473.
6. **Tatum H.** Maxillary and sinus implant reconstruction. Dent Clin North Am 1986; 30: 214-247.
7. **Atwood DA.** Reduction of residual ridges: a mayor oral disease entity. J Prosthet Dent 1971; 29:266-79.
8. **Gruber H, Solar P.** Ulm C. Maxillomandibular Anatomy and Patters of resorption during atrophy. En: Watzek G. (ed) Edosseous Implants: Scientific and clinical aspects. Berlin: Quintessence, 1996; 29-63.
9. **Tallgren A.** The continuing reduction of the residual alveolar ridges in complete denture wearers: A mixed longitudinal study covering 25 years. J Prosthet Surg 1972;

27: 120-32.

10. **Cawood J.I.Howell A.** A classification of the edentulous jaws. Int Journal Oral Maxillofac Surg 1998; 17: 232-6.
11. **Atwood D.A.** «Reduction of residual ridges: a mayor oral disease entity». J Prosthet Dent, 1971; 29: 266-279.
12. **Gruber H, Solar P, Ulm C.** «Maxillomandibular Anatomy and Patters of resorption during atrophy». En: Watzek G. (ed) Edosseous Implants: Scientific and clinical aspects. Berlin: Quintessence; 1996 p. 29-63.
13. **Tallgren A.** «The continuing reduction of the residual alveolar ridges in complete denture wearers: A mixed longitudinal study covering 25 years». J Prosthet Surg. 1972; 27: 120-132.
14. **Lars W, et al.** Bone resorption around fixtures in edentulous patients treated with mandibular fixed tissue integrated prostheses. The journal of prosthetic dentistry. January 1998; 1: 59-63.
15. **Buser D, et al.** «Tissue Integration of One Stage ITI Implants: 3-Years Results os a longitudinal study with Hollow-cylinder and Hollow-screw Implants». Int J Oral Maxillofac Implants 1991; 6: 405-412.
16. **Apse P, Zarb GA, Schmitt A, Lewis DW.** The longitudinal effectiveness os osseointegrated dental implants. The Toronto study: periimplant mucosal response. Int J Periodont Rest Dent 1991; 11: 94-111.
17. **Scipioni A, Bruschi GB, Calesini G.** The edentulous ridge expansión technique: a five year study. In t J Perio Rest Dent 1994; 14: 451-9.
18. **Sethi A, Kaus T.** Maxillary ridge expansion with simultaneous implant placement: 5-year results of an ongoing clinical study. Int J Oral Maxillofac Implants 2000; 15: 491-499.
19. **Tatum H.** Maxillary and sinus implant reconstructions Dent Clin Of North Am 1986; 30: 207-29.
20. **Scipioni A, Bruschi GB, Calesini G, Bruschi E, De Martino C.** Bone regeneration in edentulous ridge expansión technique: histologic and ultraestructural study of 20 clinical cases. Int J Periodontics Restorative Dent 1999; 19(3): 269-77.
21. **Simion M, Baldón M, Zaffe D.** Elargissement du matériel osseux de l'arcade par implantation immédiate associée á un clivaje de la créte et a la régénérations tissulaire guidée F. Inter. Paro-Dent Rest 1992; 6: 463-73.
22. **ALbrektsson T, Bränemark PI, Hansson HA, Lindström J.** Osseintegrated titanium implants. Requirements for ensuring a long-lasting direct bone anchorage in man. Acta Orthop Scan 1981; 52: 155-70.
23. **Saadoun A, Le Gall M.** Periodontal implications in implant treatment planning for aesthetic results. Pract Periodontics Aesthet Dent 1998; 10 (5): 655-64.
24. Osseointegrated implants. Boca Raton, FL: CRC Press, 1990; 1 (2): 36-6.
25. **Padros A.** Surgical alternatives for the expansion of narrow crest. Revista española de odonto estomatologia 2005; 13(1): 7-12.
26. **Velasco Ortega E, Pérez Pérez O, Pato Mourelo J.Lorrio Castro JM, Cruz Valiño JM.** La expansión ósea en la implantología oral. Av. Periodon Implanto. 2008; 20,2: 95-101.
27. **Sola J, Borrás J, Buelga M, Sada F, Sánchez M, Ibáñez F, Ballester JF.** «Expansión de la cresta en el maxilar superior: estudio realizado en 10 casos clínicos». Rev. Esp. Odontostom.de implantes. 1997; 3: 117-126.
28. **Faus V.** Cresta ósea fina en maxilar superior. Técnica quirúrgica de dilatación ósea. Rev. Esp. Odontostom. de implantes. 1994; 4; 195-202.
29. **Duncan JC, Mikel Westwood R.** Ridge widening for the thin maxilla: A clinical report. Int J Oral Maxcillofac implants 1997; 12: 224-227.
30. **Saadoun A, Le Gall M.** Periodontal implications in implant treatment planning for aesthetic results. Pract Periodontics Aesthet Dent 1998; 10 (5): 655-64.
31. **López J, Carrera C, Giménez MJ.** Expansión ósea de los maxilares con tornillos de osteosíntesis. Rev. Esp. Odontostom. de implantes. 1996; 4; 211-214.
32. **López J, Giménez J, Carrera C, Carneado M.** Colocación de implantes con tornillos de osteosíntesis. Rev. Esp. Odontostom. de implantes. 1997,3; 127-132.
33. **Simion M, Baldón M, Zaffe D.** «Elargissement du matériel osseux de l'arcade par implantation immédiate associée à un clivaje de la créte et a la régénérations tissulaire guidée». R Inter Paro-Dent Rest, vol nº 6, p. 463-473, 1992.