Dr. Gustavo Gregoret
Odontólogo
Práctica exclusiva en Ortodoncia
Rosario-Santa Fe
Argentina
e-mail: ggregoret@gnathos.es

Mesialización del sector posterior inferior mediante el uso de anclaje cortical-microimplantes

Resumen

El uso del microimplante se ha difundido, dentro de la especialidad, fundamentalmente en los últimos 7 años y, debido a la historia de éxito que ha demostrado, ha llegado para incorporarse a la práctica diaria definitivamente. A pesar de ello existen dos factores por los cuales los colegas no sienten plena afinidad por este auxiliar. Uno es la relativa rigidez que todos presentamos a los cambios. Sabemos que todo cambio implica un aprendizaje y esa curva de aprendizaje puede ser más o menos empinada. El otro factor que disuade de su uso es el temor a las complicaciones derivadas de su inserción.

En este primer artículo de una serie de tres exponemos el uso de microimplantes para mesializar una hemiarcada completa, los movimientos esperados y la aparición de los típicos movimientos parásitos asociados a esta maniobra.

Palabras clave

Microimplantes, mesialización, protrusión.

Paciente RM de 12 años de edad al momento de la consulta.

Motivo de la consulta: apiñamiento dentario superior

En las Figuras 1 A-H se puede observar un ligero apiñamiento superior e inferior y una falta de coincidencia de líneas medias motivada por el desvío hacia la izquierda de la línea media inferior. La vista oclusal nos muestra una arcada superior con su línea media coincidente con la línea media maxilar. La arcada inferior vista desde oclusal presenta una desviación hacia la izquierda.

De esta observación se puede inferir que se trata de dos arcadas que están dentro de parámetros normales.

Una vez completado el cambio de toda la dentición, se decide iniciar el tratamiento.

Se utiliza técnica de arco recto con brackets ovation,

Figuras 1a, 1b y 1c

Figuras 1d, 1e y 1f

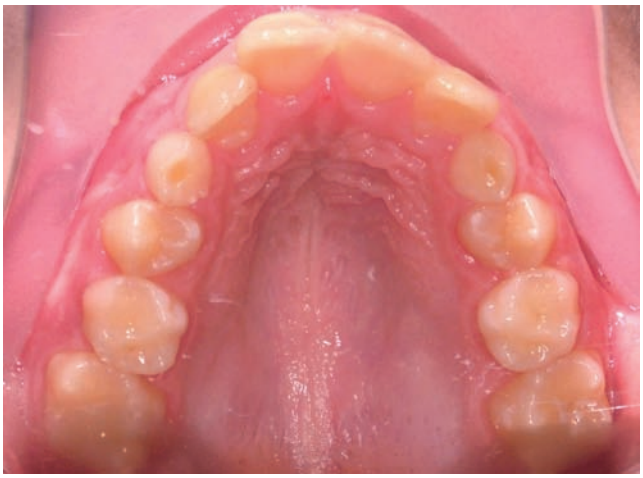

Figura 1g

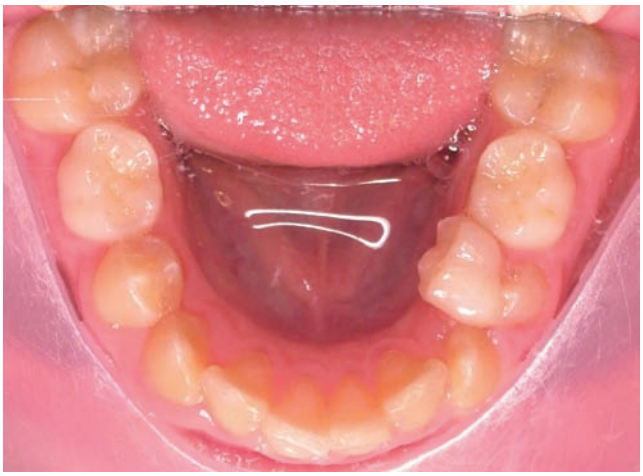

Figura 1h

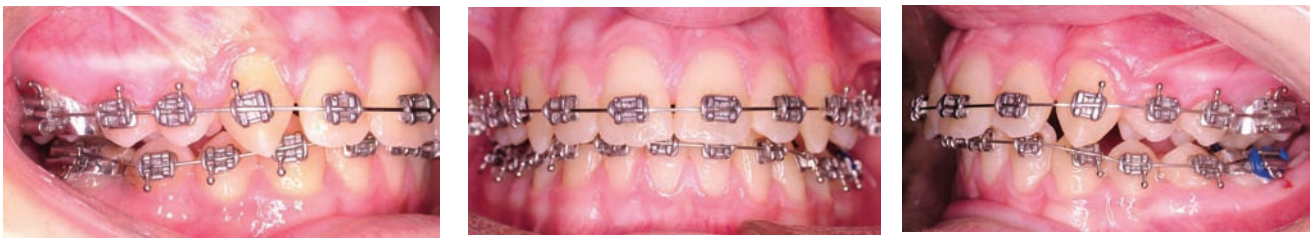

Figura 2a, 2b y 2c

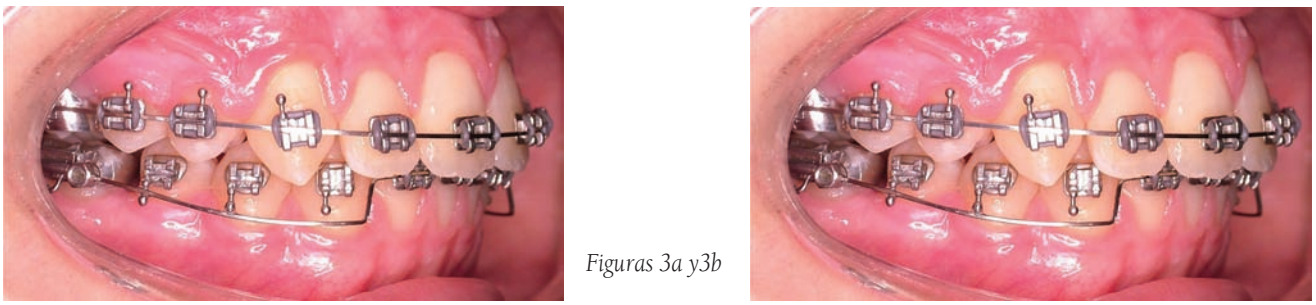

Figuras 3a y3b

versión Roth Slot 022", y se inicia la alineación y nivelamiento con arcos termoactivables neosentalloy 014".

En las Figuras 2 A, B y C se observa, una vez instalada la aparatología, la manifestación de una Clase II canina izquierda muy marcada.

El objetivo será restablecer la clase I en esa hemiarcada mediante avance del sector antero inferior y mesialización del sector lateral correspondiente. Se toma esa decisión teniendo en cuenta el perfil del paciente y la coincidencia de la línea media superior con la línea media de la cara.

Solucionar la Clase II izquierda mediante la extracción del 24 implicaría dejar la línea media dentaria superior desviada hacia ese lado. Por otra parte, el perfil no permite el tratamiento con tres extracciones.

Finalizada la alineación y el nivelamiento, se inicia la segunda fase y se instala un arco utilitario inferior con fuerza de protrusión que se activa sólo del lado izquierdo. (Figura 3 A y B).

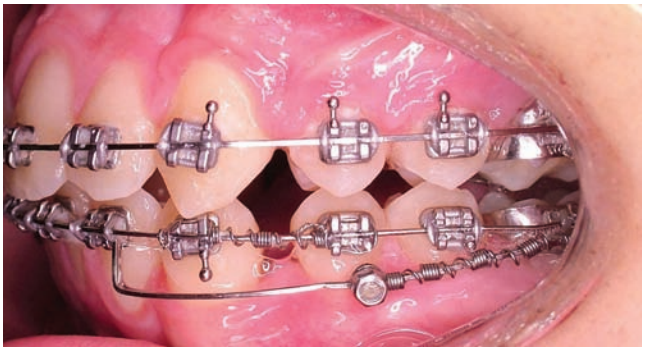

Figura 4

La Figura 4 muestra el progreso de la protrusión unilateral, que se manifiesta en la aparición de un diastema entre canino y primer premolar inferior izquierdo.

Nótese que en esta etapa el avance del canino se está realizando mediante la utilización de un resorte de presión instalado entre las piezas 33 y 34.

Las Figuras 5 A y B muestran la coincidencia de ambas líneas medias y la corrección de la Clase I canina izquierda. Se observa asimismo el aumento de la magnitud de la separación en 33 y 34. La Figura 5 C muestra lo mismo visto por oclusal.

En las Figuras 6 A y B se puede ver el aumento del diastema y el desplazamiento distal del primer molar izquierdo.

En la arcada superior se manifiesta la protrusión inferior en la aparición de los diastemas entre ambos caninos y ambos primeros premolares (Figura 6 C).

El simetroscopio nos muestra un distalamiento del 36 de 6 mm (Figura 7).

La magnitud del espacio generado y la labilidad del objetivo recientemente logrado nos llevan a la decisión de utilizar anclaje óseo con microimplante.

Se utilizan además elásticos cruzados en el sector incisivo con el propósito de mantener la coincidencia de las líneas medias (Figuras 8 A y B).

Se utiliza un implante autoperforante DEWIMED CROSS HEAD de 1,6 mm de diámetro y 6mm de longitud, instalado entre las piezas 33 y 34.

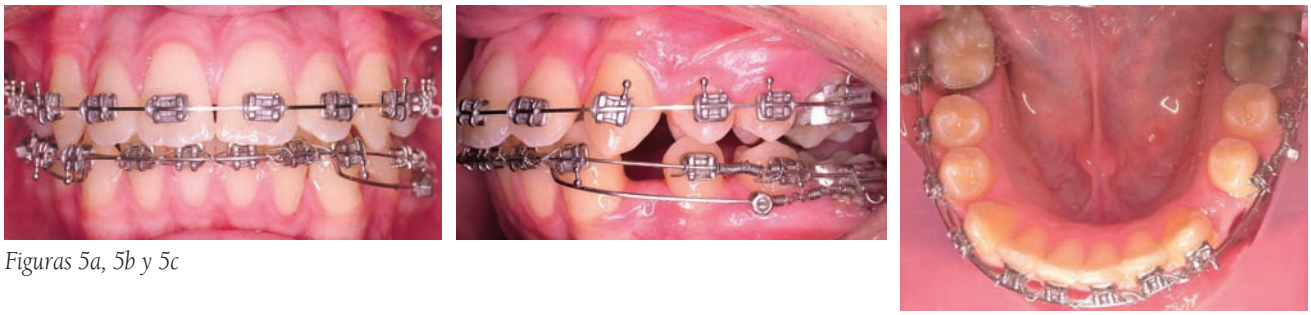

Figuras 5a, 5b y 5c

Figuras 6a, 6b y 6c

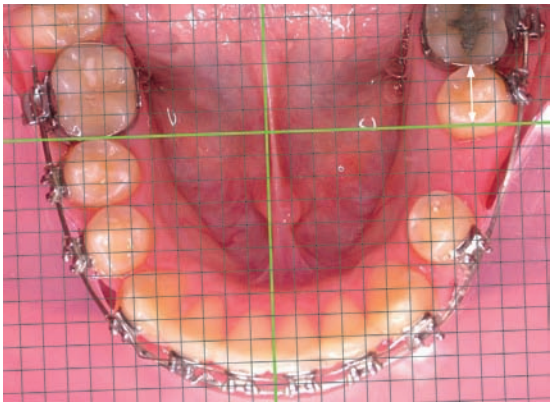

Figura 7

Se inicio la tracción del 35 con cadena elástica y una fuerza de 120 gr (Figura 8 A y B).

En la figura 9 se puede ver la tracción en conjunto de las piezas 35 y 36 utilizando un resorte cerrado de NITI de fuerza media.

Un mes más tarde notamos que el ritmo de avance era sumamente lento y se vuelve a la utilización de cadena elástica con la cual el proceso retoma el ritmo anterior, pero en este punto debemos aclarar que la cadena se instaló entre el microimplante y el 35 (Figura 10).

En el siguiente control se observa un desplazamiento hacia vestibular del segundo premolar y el primer molar de aproximadamente 3 mm (Figura 11).

Figura 8 a

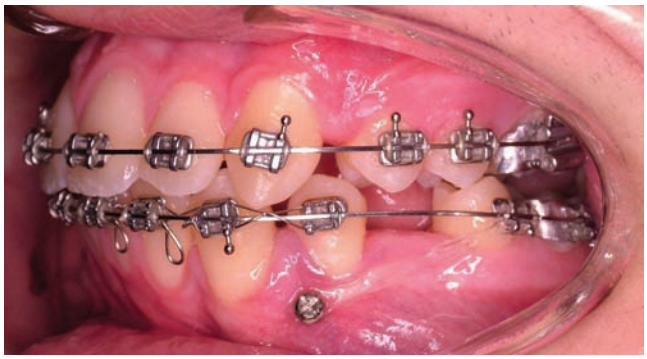

Figura 8b

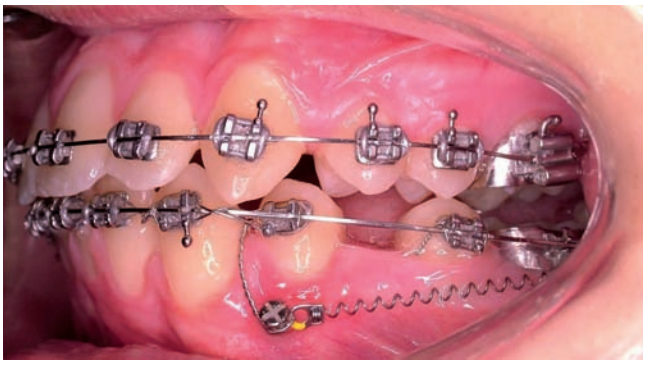

Figura 9

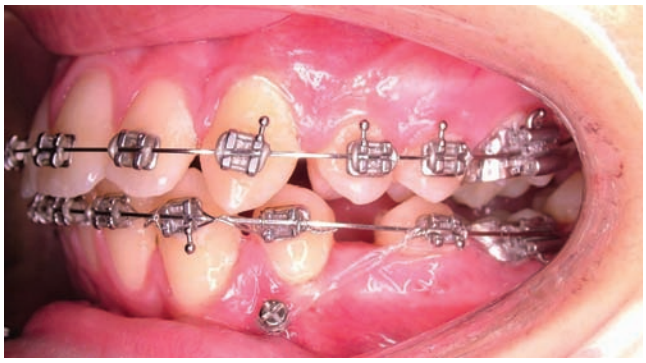

Figura 10

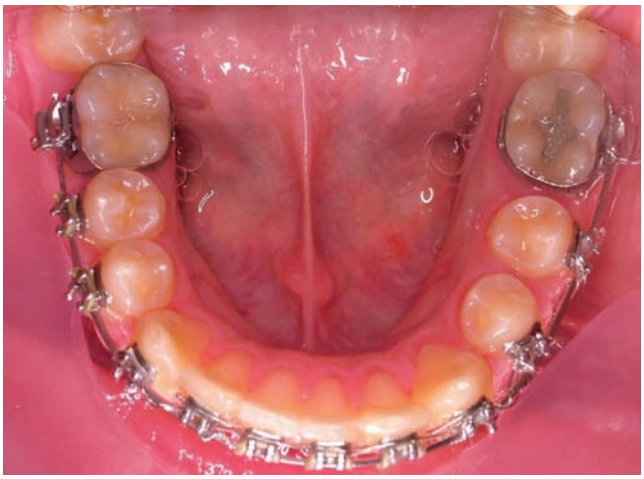

Figura 11

Figura 12

Este es un movimiento parásito generado por la tracción desde el implante al último diente embandado.

Se instalan las bandas del 37 y 47 con el propósito de controlar la posición transversal de los sectores posteriores inferiores (Figura 12).

En la Figura 13 A vemos la aparición de una mordida abierta lateral, como consecuencia de la descomposición de fuerzas utilizadas durante la mesialización del sector póstero inferior (Figura 13 B).

En este momento se retira el microtornillo y se instala un arco BIOFORCE de 0215 x 0275.

Se logra en un breve lapso el asentamiento de la oclusión mediante la utilización de gomas verticales y arcos braided en la arcada superior y arcos de acero en la arcada inferior (Figura 14).

Las Figuras 15 A-H muestran el caso terminado.

Conclusiones

El anclaje esqueletal nos acerca una nueva dimensión en el tratamiento de los pacientes llevando más allá el límite conocido. A pesar de ello, este novedoso auxiliar obliga a un nuevo razonamiento de la mecánica.

En cualquier caso, la velocidad del tratamiento continúa siendo limitada por la biología del paciente. Sin embargo, los tratamientos pueden hacerse más cortos si evitamos la corrección de los efectos parásitos que

aparecen con la implementación de cualquier mecánica.

Esto no es diferente con el uso del anclaje esqueletal. Los efectos indeseables son novedosos y únicos. Pero una vez identificados, son predecibles y repetidos. La expansión del último molar embandado cuando es traccionado desde el microimplante (anclaje directo), la apertura de la mordida lateral si existe algun vector vertical en la descomposición de la fuerza, etc., son algunos de los contratiempos esperados.

En este caso, hemos identificado estos dos inconvenientes al trabajar con los microimplantes. Para evitar la apertura de la mordida hemos diseñado un aditamento que elimina el vector vertical de la mecánica de mesialización (Figura 16) y para la mesialización del último molar embandado utilizaremos el anclaje indirecto (Figura 17).

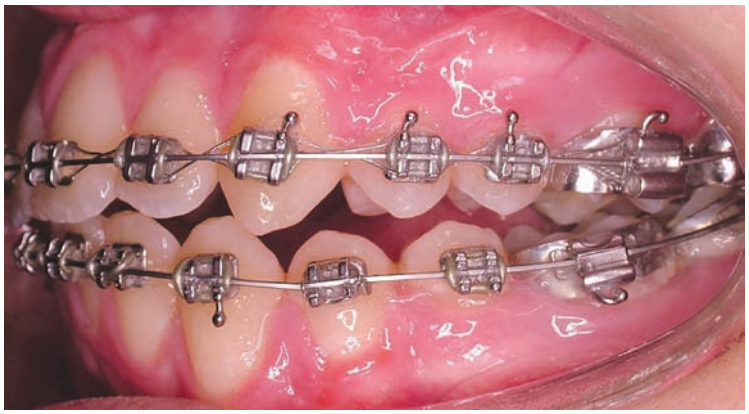

Figura 13a

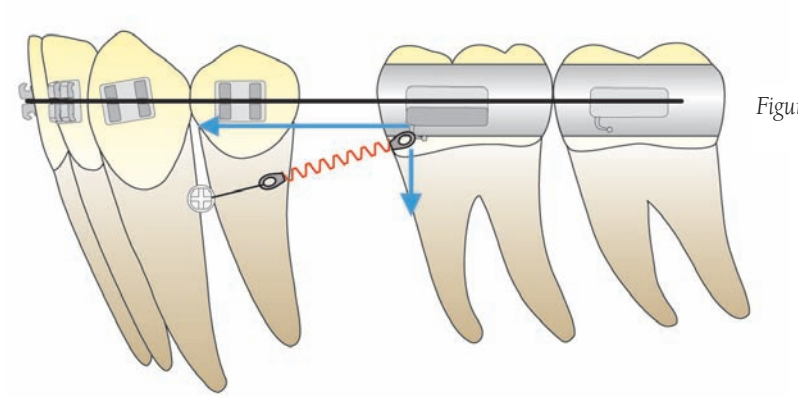

Figura 13b

Figura 14

Figura 15a

Figura 15b

Figura 15c

Figura 15 d

Figura 15e

Figura 15f

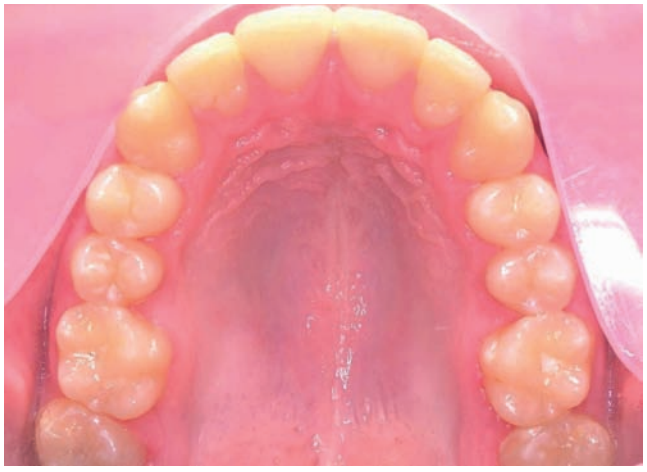

Figura 15g

Figura 15h

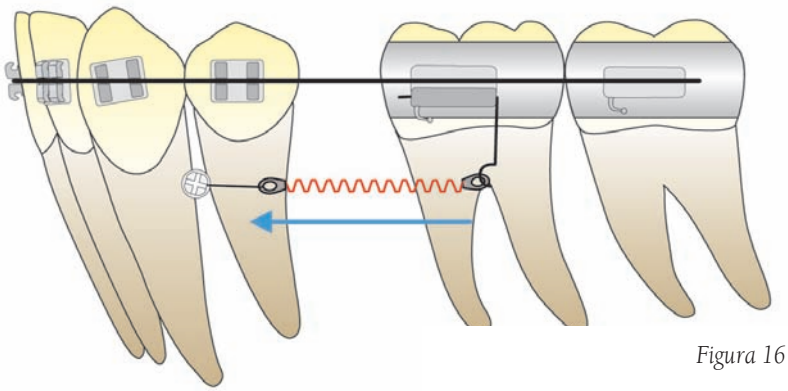

Figura 16

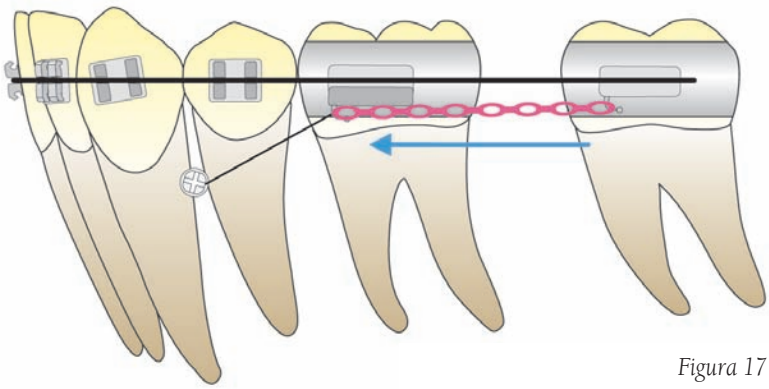

Figura 17

Bibliografía

1. **Dirk Wiechmann, Ulrich Meyer and André Büchter.** Success rate of mini- and micro-implants used for orthodontic anchorage: a prospective clinical study. Clinical Oral Implants Research, Volume 18, Issue 2, pp. 263-267, Apr 2007, doi: 10.1111/j.1600-0501.2006.01325.x
2. **André Büchter, Dirk Wiechmann, Stefan Koerdt, Hans Peter Wiesmann, Josef Piffko and Ulrich Meyer.** Load-related implant reaction of mini-implants used for orthodontic anchorage. Clinical Oral Implants Research, Volume 16, Issue 4, pp. 473-479, Aug 2005, doi: 10.1111/j.1600-0501.2005.01149.x
3. **Yi-Jane Chen, Hao-Hueng Chang, Chi-Yin Huang, Hsin-Chia Hung, Eddie Hsiang-Hua Lai and Chung-Chen Jane Yao.** A retrospective analysis of the failure rate of three different orthodontic skeletal anchorage systems. Clinical Oral Implants Research, Volume 18, Issue 6, pp. 768-775, Dec 2007, doi: 10.1111/j.1600-0501.2007.01405.x
4. **Karlien Asscherickx, Bart Vande Vannet, Heiner Wehrbein and Mehran Moradi Sabzevar.** Root repair after injury from mini-screw. Clinical Oral Implants Research, Volume 16, Issue 5, pp. 575-578, Oct 2005, doi: 10.1111/j.1600-0501.2005.01146.x
5. **André Büchter, Dirk Wiechmann, Christoph Gaertner, Marc Hendrik, Martin Vogeler, Hans Peter Wiesmann, Josef Piffko and Ulrich Meyer.** Load-related bone modelling at the interface of orthodontic micro-implants. Clinical Oral Implants Research, Volume 17, Issue 6, pp. 714-722, Dec 2006, doi: 10.1111/j.1600-0501.2006.01233.x
6. **Mitsuru Motoyoshi, Shinya Yano, Takashi Tsuruoka and Noriyoshi Shimizu.** Biomechanical effect of abutment on stability of orthodontic mini-implant. A finite element analysis. Clinical Oral Implants

Research, Volume 16, Issue 4, pp. 480-485, Aug 2005, doi: 10.1111/j.1600-0501.2005.01130.x

7. **Motoyoshi M, Hirabayashi M, Uemura M, Shimizu N.** (2006) Recommended placement torque when tightening an orthodontic mini-implant
8. **Cheng S-J, Tseng I-Y, Lee J-J, Kok S-H.** (2004) A prospective study of the risk factors associated with failure of mini-implants used for orthodontic anchorage. International Journal of Oral & Maxillofacial Implants
9. **Park H-S, Lee S-K, Kwon O-W.** (2005) Group distal movement of teeth using microscrew implant anchorage. Angle Orthodontist 75:602-609
10. **Park H-S, Kwon T-G, Kwon O-W.** (2004) Treatment of open bite with microscrew implant anchorage. American Journal of Orthodontics and Dentofacial Orthopedics 126:627-636.
11. **Umemori M, Sugawara J, Mitani H, Nagasaka H, Kawamura H.** Skeletal anchorage system for open-bite correction. Am J Orthod Dentofacial Orthop. 1999; 115:166-174.
12. **Costa A, Raffaini M, Melsen B.** Microscrews as orthodontic anchorage: a preliminary report. Int J Adult Orthod Orthognath Surg. 1998; 13:201-209.
10. **Kanomi R.** Mini-implant for orthodontic anchorage. J Clin Orthod. 1997; 31:763-767.
13. **Park HS, Bae SM, Kyung HM, Sung JH.** Micro-implant anchorage for lingual treatment of a skeletal Class II malocclusion. J Clin Orthod. 2001; 35:643-647.
14. **Kyung HM, Park HS, Bae SM, Sung JH, Kim IB.** Development of orthodontic micro-implants for intraoral anchorage. J Clin Orthod. 2003; 37:321-328.
13. **Maino BG, Bender J, Pagin P, Mura P.** The spider screw for skeletal anchorage. J Clin Orthod. 2003; 37:90-97.
15. **Chung KR, Kim YS, Linton JL, Lee YJ.** The miniplate with tube for skeletal anchorage. J Clin Orthod. 2002; 36:407-412.
16. **Chung KR. C-implant. In: Chung KR, ed.** Text Book of Speedy Orthodontics. Seoul, South Korea: Jeesung; 2001:99-113.
17. **Bränemark PI.** Osseointegration and its experimental background. J Prosthet Dent. 1983; 50:399-410.
18. **Arbuckle GR, Nelson CL, Roberts WE.** Osseointegrated implants and orthodontics. Oral Maxillofac Surg Clin North Am. 1991; 3:903-919.
19. **Roberts W, Smith RK, Zilberman Y, Mozsary PG, Smith RS.** Osseous adaptation to continuous loading of rigid endosseous implants. Am J Orthod. 1984; 86:95-111.
20. **Wehrbein H, Diedrich P.** Endosseous titanium implants during and after orthodontic load-an experimental study in the dog. Clin Oral Impl Res. 1993; 4:76-82.
21. **Odman J, Lekholm U, Jemt T, Thilander B.** Osseointegrated implants as orthodontic anchorage in the treatment of partially edentulous adult patients. Eur J Orthod. 1994; 16:187-201.
22. **Roberts WE, Nelson CL, Goodacre CJ.** Rigid implant anchorage to close a mandibular first molar extraction site. J Clin Orthod. 1994; 28:693-704.
23. **Romanos G, Toh CG, Siar CH, Swaminathan D, Ong AH, Donath K, Yaacob H, Nentwig GH.** Peri-implant bone reactions to immediately loaded implants: an experimental study in monkeys. J Periodontol. 2001; 72:506-511.
24. **Gapski R, Wang HL, Mascarenhas P, Lang NP.** Critical review of immediate loading. Clin Oral Implants Res. 2003; 14:515-527.
25. **Lee SJ, Chung KR.** The effect of early loading on the direct bone-to-implant surface contact of the orthodontic osseointegrated titanium implant. Korean J Orthod. 2001; 31:173-185.
26. **Ohnishi H, Yagi T, Yasuda Y, Takada K.** (2005) A mini-implant for orthodontic anchorage in a deep overbite case. Angle Orthodontist 75:444-452.