



Dr. Manuel Benito-Sendín Velasco

DOCTOR EN MEDICINA Y CIRUGÍA
ESTOMATÓLOGO

Dra. Ainara Rodríguez Achaerandio

Dra. Olalla Cores Calvo

MICROBIÓLOGAS

D.ª Verónica Mateos García

AUXILIAR DE CLÍNICA

Cuatro molares supernumerarios a nivel de los cordales: caso clínico

RESUMEN

Paciente de 18 años que acude a la unidad de salud bucodental por dolores en trigono retromolar inferior izquierdo. Al realizarle una ortopantomografía nos percatamos de que presenta ocho cordales (los cuatro normales y cuatro supernumerarios que impiden la salida de ellos).

Los dientes supernumerarios o hiperodoncia son dientes que exceden de la fórmula dental normal (20 piezas en la dentición temporal y 32 en la permanente), independientemente de su localización y forma (6, 8, 9, 14, 16, 18-21), se pueden presentar tanto en el maxilar como en la mandíbula. Se asocian normalmente con diferentes síndromes como el de Gardner, el síndrome de Fabry-Anderson, el síndrome de Ehlers-Danlos, las fisuras faciales o la displasia cleidocranial (1, 3, 6, 9, 13, 14, 16, 18, 19, 21), o con fisuras faciales; sin embargo, pueden aparecer en pacientes sin ningún tipo de patología.

En cuanto a su número pueden ser únicos o múltiples. Por su situación uni o bilaterales. La prevalencia de estos dientes oscila entre el 0,5 y el 3,8 por ciento en la

dentición permanente y entre el 0,35 y el 0,6 por ciento en la decidua (6, 8, 18, 20-22).

La frecuencia de ellos en cuanto al sexo, son más frecuentes en hombres que en mujeres, con una proporción de 2:1 (1, 3, 6, 9, 14, 18, 20), más en la dentición permanente y en el maxilar superior (17).

Respecto a la etiología hay varias teorías: la proliferación de remanentes de la lamina dentaria, hiperactividad de las células epiteliales embrionarias, dicotomía del

germen dentario y una combinación de factores genéticos y ambientales (5, 11, 15).

El diagnóstico suele ser casual al practicar una radiografía, normalmente ortopantomografía para el diagnóstico de otra patología.

El tratamiento de estas piezas siempre es la extracción quirúrgica (2, 4, 12, 14, 17).

CASO CLÍNICO

Varón de 18 años de edad que acude a la consulta de la Unidad de Salud Bucodental de Filiberto Villalobos de

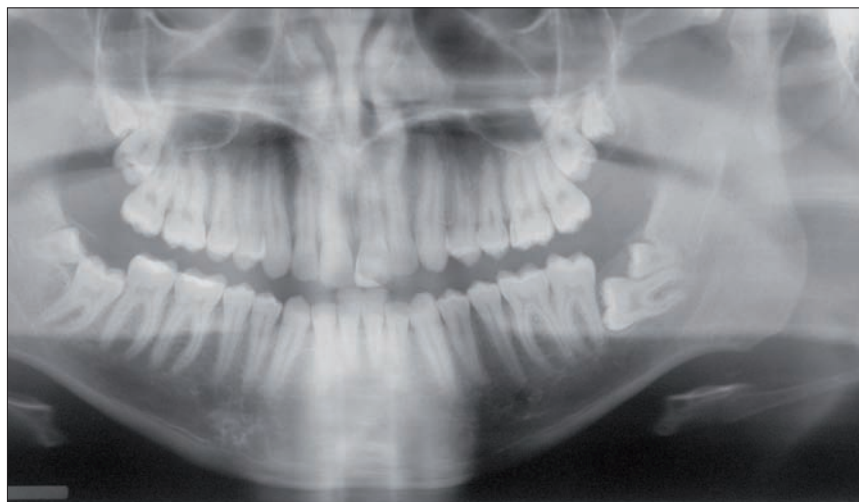

Figura 1

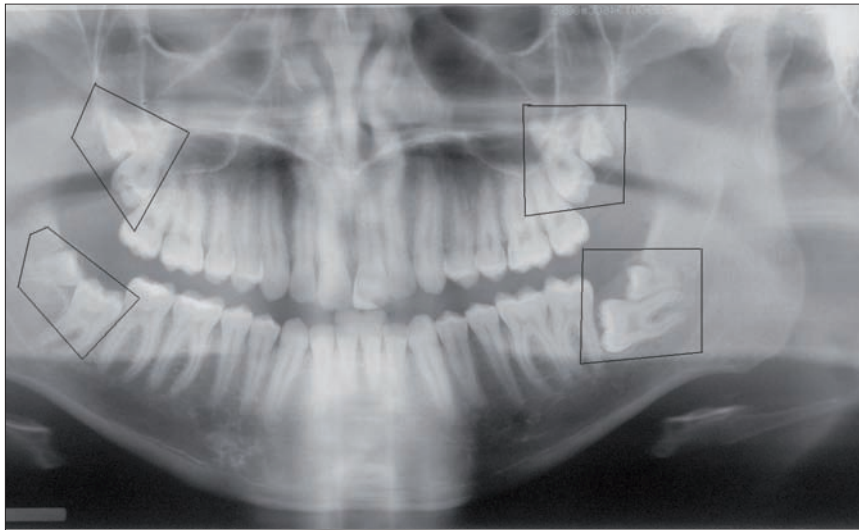
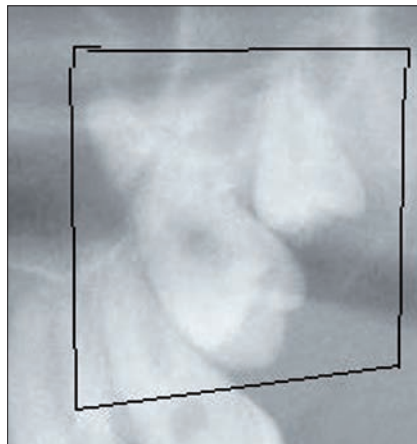
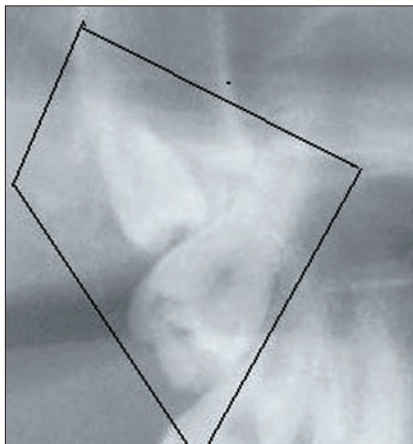



Figura 2



Figuras 3 y 4



Figuras 5 y 6

Salamanca por molestias en el trígono retromolar inferior izquierdo.

Al realizar el examen de su cavidad bucal, observamos que aún no han erupcionado los terceros molares; a la palpación no se palpan adenopatías submaxilares ni en la cadena ganglio-

nar cervical, pero sí hay molestias a la presión sobre dicho trígono.

En la ortopantomografía (Figura 1) se evidencian los cuatro terceros molares incluidos así como la presencia de otro molar supernumerario en cada uno de ellos. Esto nos demues-

tra que la ortopantomografía es la prueba de elección para el diagnóstico de dientes incluidos y que su hallazgo suele ser casual.

En esta otra visión (Figuras 2-6), podemos observar la situación de los cordales y de los supernumerarios viendo cómo los primeros están retenidos por los segundos.

El tratamiento para la extracción de dichas piezas será quirúrgico bajo anestesia general, siguiendo la técnica habitual para la extracción de cordales incluidos (2, 4, 12, 14, 17).

BIBLIOGRAFÍA

1. Alaejos Algarra C, Contreras Martínez M, Buenechea Imaz R, Berini Aytés L, Gay Escoda C. Mesiodens: Revisión retrospectiva de una serie de 44 pacientes. *Med Oral* 2000; 5: 81-8.
2. Antonio Bascones y Cols. *Medicina Bucal. Avances*, 1991; II (16): 301-83.
3. Breckon J, Jones S. Late forming supernumeraries in the mandibular premolar region. *Br J Orthod* 1991; 18: 329-31.
4. Cancio AV. et al. Quarto Molar retido: Revisión de Literatura e Relato de Casos Clínicos. *Ver Int Cir Traumatol Bucocomaxilofacial*. 2004; 2(8): 225-9.
5. Escoda CG, Aytés LB. Cirugía Bucal. En: Escoda CG, Micas MM, Tost AE, Albiol JG. *Otras inclusiones dentarias. Mesiodens y otros supernumerarios*. Madrid: Ergon, 1999: 511-550.
6. Gay Escoda C, Mateos Micas M, España Tost A, Gargallo Albiol J. *Otras inclusiones dentarias. Mesiodens y otros dientes supernumerarios. Dientes temporales supernumerarios. Dientes temporales incluidos*. In: Gay Escoda C, Aytés Berini L, editors. *Tratado de Cirugía Bucal*. Tomo I. 1ª ed. Madrid: Ergon; 2004. p. 497-534.
7. Giacotti A, Grazzini F, De Dominicis F, Romanini G, Arcuri C. Multidisciplinary evaluation and clinical management of mesiodens. *J Clin Pediatr Dent* 2002; 26: 233-8.

8. **Gibson N.** A late developing mandibular premolar supernumerary tooth. *Austr Dent J* 2001; 46: 51-2.
9. **Hattab F, Yassin O, Rawashedeh M.** Supernumerary teeth: Report of three cases and review of the literature. *J Dent Child* 1994; 61: 382-93.
10. **José Javier Echeverría García y cols.** El manual de odontología. Masson, 1998; III, (3): 260-3.
11. **Kokten G, Balcioglu H, Buyukertan M.** Supernumerary fourth and fiveolars: A report of two cases. *J Contemp Dent Pract.* 2003; 15 (4): 67-76.
12. **L. Calatrava y Col.** Lecciones de patología quirúrgica oral y maxilofacial. Oteo 1979; IV (XX-XXI): 219-37.
13. **Mason C, Azam N, Holt R, Rule D.** A retrospective study of unerupted maxillary incisors associated with supernumerary teeth. *Br J Oral Maxillofac Surg* 2000; 38: 62-5.
14. **McNamara CM, Foley TF, Wright GZ, Sandy JR.** The management of premolar supernumeraries in three orthodontic cases. *J Clin Pediatr Dent* 1997; 22: 15-8.
15. **Neville BW, Bamm DD, Allen CM Bouquot JE.** Patología Oral e maxilofacial Contemporánea. 2.^a ed. Rio de Janeiro: Guanabara-Koogan, 1998: 43-77.
16. **Rodríguez-Armijo Sánchez A, Romero Álvarez M, Infante Cossío P, Rodríguez-Armijo Sánchez L, Gallardo García P.** Premolares múltiples supernumerarios no sindrómicos: Revisión de la literatura y presentación de un caso. *Arch Odontoestomatol* 1996; 12: 266-70.
17. **Scheiner MA, Sampson, WJ.** Supernumerary teeth: A review of the literature and four case reports. *Aust Dent J.* 1997; 42 (3): 160-5.
18. **So Lisa L.** Unusual supernumerary teeth. *Angle Orthod* 1990; 60: 289-92.
19. **Trull Gimbernat J, Banchilleria Balaguer E, Vall-Llosera Riera J, Gay Escoda C.** Supernumerarios múltiples no sindrómicos: Descripción de un caso. *Av Odontoestomatol* 1994; 10: 89-93.
20. **Valmaseda-Castellón E, Berini-Aytés L, Gay-Escoda C.** Supernumerary premolars. Report of 10 cases. *Bull Group Int Rech Sci Stomatol Odontol* 2001; 43: 19-25.
21. **Williams P.** An unusual case of hypodontia. *Br Dent J.* 184: 371-2.
22. **Zhu J, Marcushamer M, King D, Henry R.** Supernumerary and congenitally absent teeth: A literature review. *J Clin Pediatr Dent* 1996; 20: 87-95.