

Dr. Eduardo Anitua DDS, MD, PhD
Práctica privada dedicada a la Implantología en la Fundación Eduardo Anitua, Vitoria (España).
Instituto Universitario de Medicina Regenerativa e Implantología Oral. UIRMI (UPV/EHU-Fundación Eduardo Anitua), Vitoria (España).
BTI (Biotechnology Institute), Vitoria (España).

LA IMPLANTOLOGÍA IBA EN UNA SOLA DIRECCIÓN, AHORA NO DEBEMOS DE OLVIDAR LA REVERSIBILIDAD DE LOS TRATAMIENTOS

INTRODUCCIÓN

Es el legado del Prof. Per-Ingvar Brånemark el que revoluciona la clínica de las rehabilitaciones con prótesis (1). No solo se limita a la Odontología, sino que se extiende a cualquier campo de la Medicina en el que se necesite un anclaje óseo (2). Tampoco se limita a los seres humanos, ya que los implantes de titanio se utilizan también en veterinaria (3-5).

Hoy en día, la Implantología oral tiene valores sociales, económicos y clínicos. Se trata de uno de los motores económicos de la sociedad. La fiabilidad y alta tasa de éxito de la prótesis sobre implantes es fascinante, lo que hace que esta opción sea predecible y segura. Sin embargo, como cualquier tratamiento, las prótesis implanto-soportadas pueden fallar o presentar complicaciones biológicas o técnicas (6, 7). Aunque las reconstrucciones cementadas han sido las más frecuentes, las atornilladas permiten la reversibilidad (8, 9). Se plantea habitualmente el principio de reversibilidad en relación con el mecanismo de retención de la prótesis, pero hoy en día, en nuestra opinión, es extrapolable a la propia fijación del implante.

Los implantes dentales no son dientes y deben considerarse como un sustituto protésico de la raíz dental. Bajo esta perspectiva, tanto la posición como el número adecuado de los implantes son algo dinámico y pueden sufrir cambios según evolucione la situación clínica del paciente. Como por ejemplo, en el caso de la pérdida de un diente adicional o el fracaso (biológico/estético) de un implante dental existente. La rehabilitación de un implante mal colocado es un reto. La relevancia y la prevalencia de la periimplantitis, por ejemplo, han aumentado debido al incremento del número de implantes colocados y también al aumento de la esperanza de vida de los pacientes. Esta situación ha reforzado la necesidad de investigar los factores de riesgo del fracaso de los implantes, pero también las técnicas de extracción de los mismos. La reversibilidad (des-oseointegración) del implante dental nos abre un nuevo horizonte en el tratamiento de las

complicaciones. Nos permita diseñar los tratamientos prostodónticos con otra perspectiva y nos hace más preparados para afrontar cambios en la situación clínica a lo largo de la vida del paciente.

Tenemos que tener en cuenta el criterio de reversibilidad a la hora de planificar el caso clínico. El tamaño del implante (diámetro y longitud) y el diseño del implante (paredes del cuello y conexión) son factores que influyen en el torque de extracción de un implante (7, 10-12). Colocar más titanio del necesario no es una virtud. Complica la reversibilidad del tratamiento con implantes.

Se han descrito diferentes técnicas para explantar un implante dental, entre las que se incluyen la resección en bloque, la osteotomía del hueso bucal y la osteotomía con tréfina (6, 7). Sin embargo, estas técnicas son opciones quirúrgicas traumáticas que necesitarían técnicas regenerativas para restaurar el hueso perdido y no permitirían la rehabilitación inmediata del paciente. En consecuencia, el coste y el tiempo necesarios para completar el tratamiento aumentarán.

La reversibilidad (desoseointegración) del implante dental debe ser mínimamente invasiva. La aplicación de contra-torque para romper la oseointegración es una técnica que permite la desoseointegración de manera mínimamente invasiva. Los instrumentos y dispositivos que facilitan la desoseointegración del implante deben estar en consonancia con los diseños de los implantes. Tienen el reto de actualizarse y adaptarse a los sistemas de implantes del mercado. También es necesario ajustar el diseño para aumentar su eficacia y reducir las complicaciones y los riesgos.

La Implantología no consiste en colocar un tornillo de titanio en un hueso, sino que es el tratamiento que recibe un paciente que ha perdido uno o varios dientes. Es responsabilidad de los clínicos aplicar el estado del arte en el diagnóstico y selección de casos, la planificación del tratamiento y su ejecución, el seguimiento del paciente y la resolución de complicaciones. Así, también, adaptar el diseño de la prótesis y la selección del implante, su longitud y diámetro a este concepto de la reversibilidad. La Odontología es un trabajo en equipo, en el que todos los implicados dan lo mejor de sí mismos al paciente. Por último, el objetivo final es ofrecer un tratamiento eficaz y seguro al paciente. Pero no olvidarnos que, dentro de 20 años, puede que cambien criterios, puede que cambie la necesidad estética y funcional y que esté indicada la extracción del implante. No olvidarnos nunca este nuevo concepto clínico «la reversibilidad de los tratamientos».

CASO CLÍNICO (FIGURAS 1-18)

Figuras 1 y 2. Imágenes intraorales del paciente donde podemos observar cómo existe un implante mal posicionado en posición 21 (que se transparenta a través de la mucosa alveolar) que no está pudiendo ser rehabilitado correctamente. Consecuencia de ello, el paciente porta una prótesis provisional ferulizada al diente en posición 11 y 22.

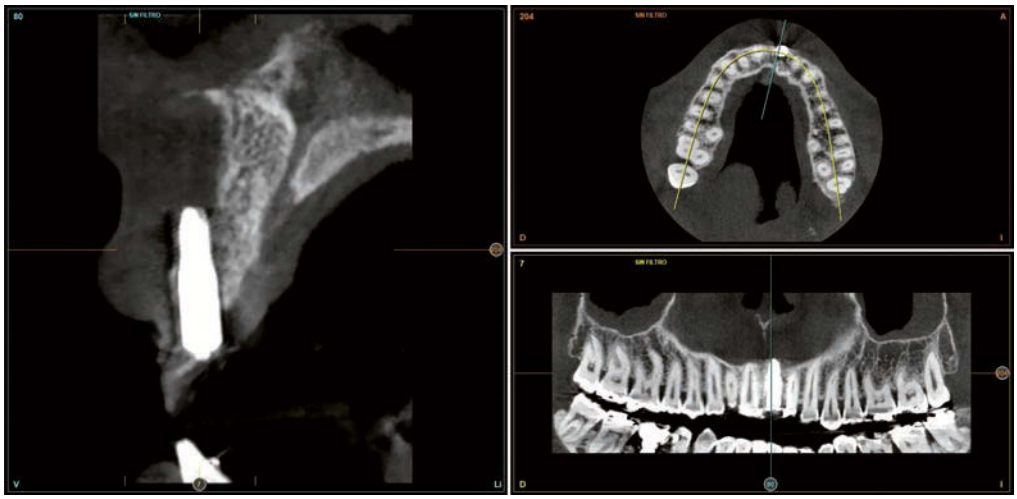

Figura 3. Al realizar una tomografía computarizada de haz de cono (CBCT) diagnóstico para valorar el caso, podemos constatar la mala posición en la que se ha insertado el implante en posición 21, que se encuentra completamente fuera de la tabla vestibular y prácticamente del hueso alveolar residual (a pesar de ello el implante estaba osteointegrado). Por ello, se decide la explantación del implante.

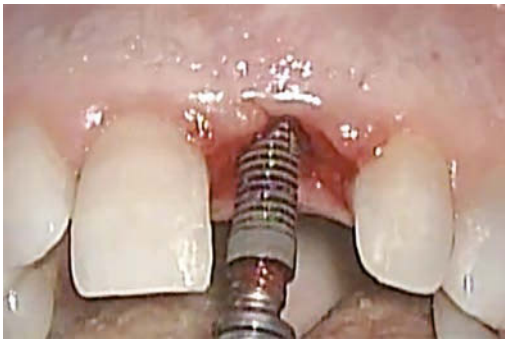

Figura 4. Imagen intraoperatoria de la explantación del implante mal posicionado. Con el extractor de implantes podemos retirar el mismo sin realización de colgajo y de forma totalmente atraumática, hecho clave para la posterior inserción de un nuevo implante en esa misma posición.

Figura 5. Relleno del alveolo con Endoret® (PRGF®) para lograr una regeneración del defecto óseo y gingival asociado.

Figura 6. Imagen tras la explantación y colocación de un puente adhesivo para el acondicionamiento de los tejidos blandos manteniendo la arquitectura gingival al mismo tiempo que se mantiene la estética del paciente.

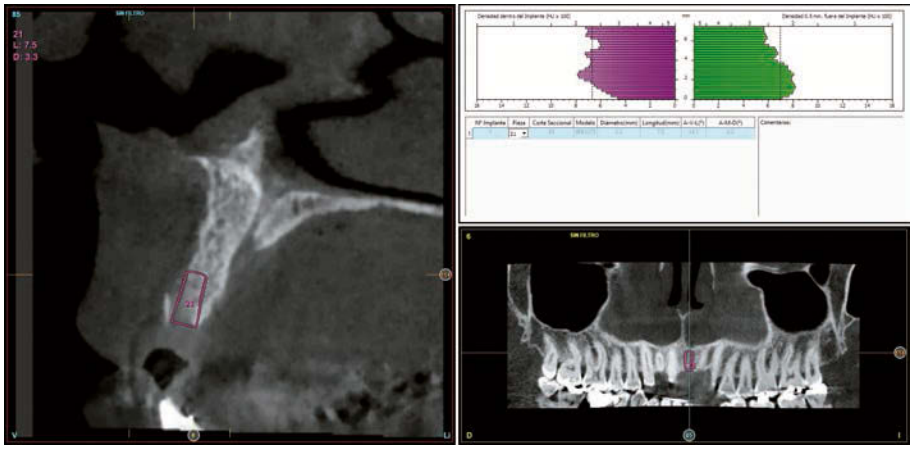

Figura 7. Cone Beam de control una vez transcurridas ocho semanas de la explantación. Podemos observar cómo se ha regenerado completamente el defecto y podemos realizar la planificación para un nuevo implante. En este caso, no planificamos utilizando todo el volumen óseo remanente, sino que utilizamos el necesario para insertar un nuevo implante que cubrirá las exigencias biomecánicas. Esto nos garantiza una reversibilidad del tratamiento en el futuro.

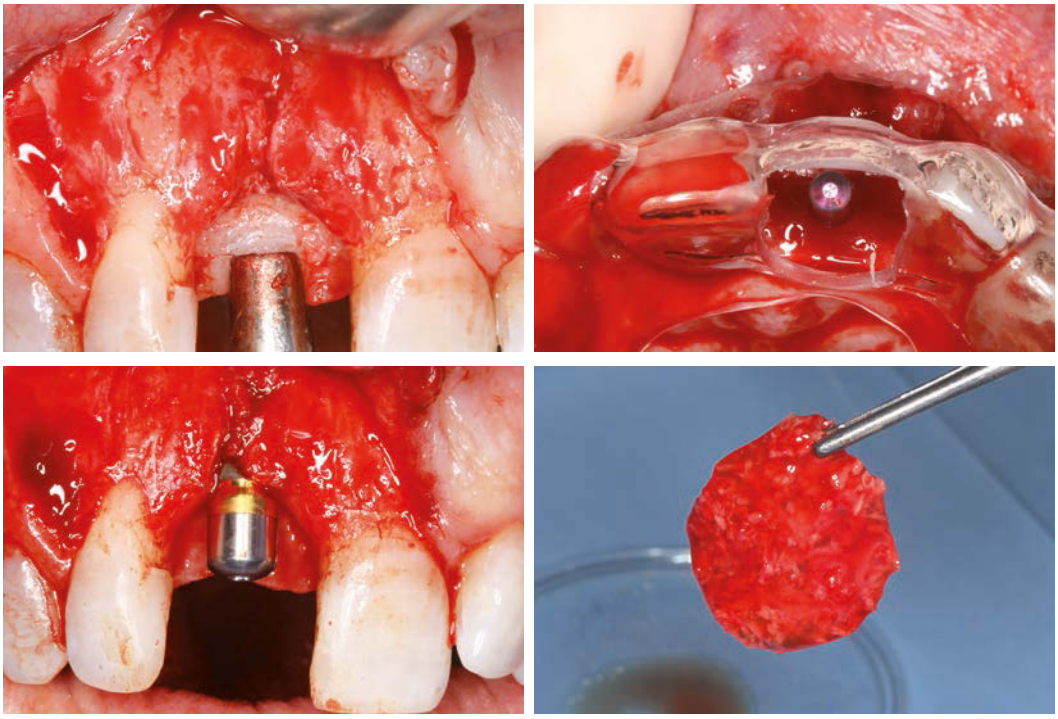

Figuras 8-11. Inserción del implante con la guía quirúrgica y la posterior colocación de un injerto de hueso particulado obtenido del fresado y de zona horizontal con un raspador, embebido en Endoret® (PRGF®) en la zona vestibular para realizar una sobre-corrección vestibular de la zona y ganar volumen en esta área tan crítica, tanto estética como funcional, una vez que el implante inicie su carga.

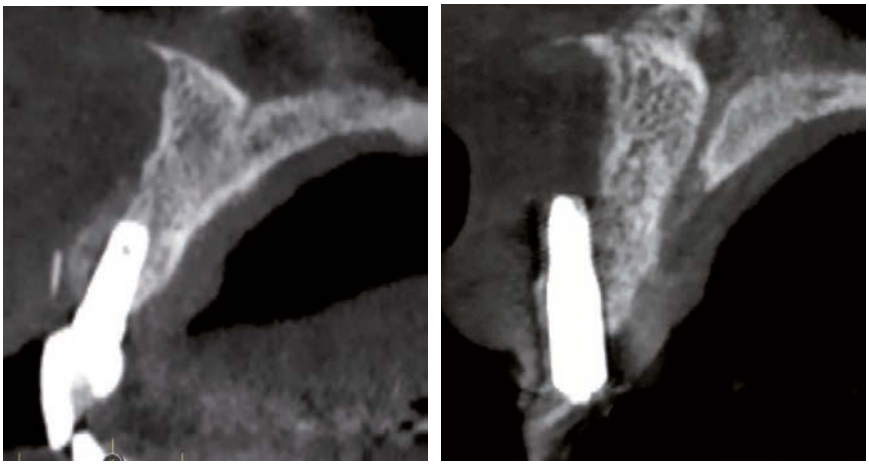

Figuras 12 y 13. Comparativa de la inserción del implante de forma correcta, con la imagen inicial donde el implante tenía un eje totalmente incorrecto, además de una longitud y diámetro demasiado elevado para el diente a reponer.

Figuras 14 y 15. Imagen de la carga inmediata del implante y tras la cicatrización a las dos semanas.

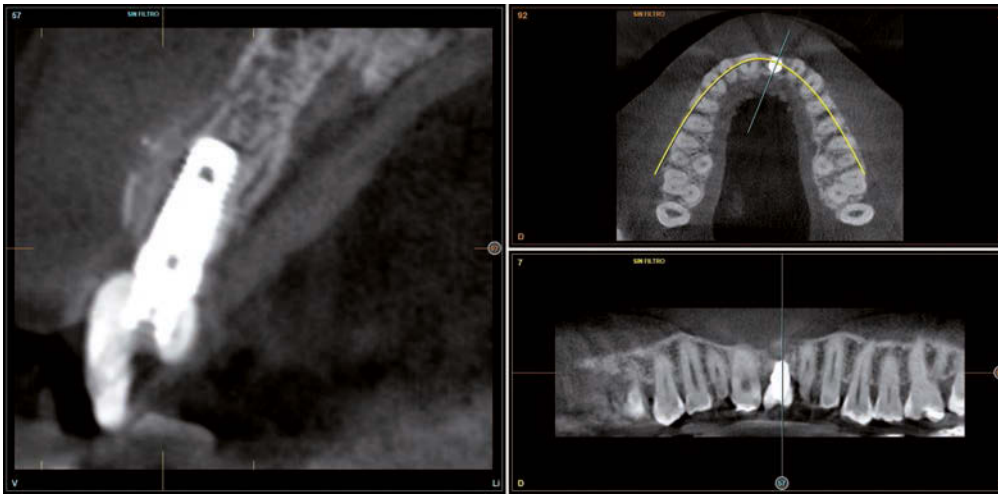

Figura 16. TAC de control al año después. En él podemos observar la estabilidad de los tejidos duros, incluso con la función de un aumento de volumen óseo en la zona vestibular.

Figuras 17 y 18. Imágenes al año de la inserción del implante y la prótesis. El estado de los tejidos blandos es excelente, así como la estética. Incluso en la visión oclusal, podemos observar cómo la zona vestibular se encuentra sobre-corregida comparada con el diente contralateral.

BIBLIOGRAFÍA

1. **Branemark PI, Adell R, Breine U, et al.** Intra-osseous anchorage of dental prostheses. I. Experimental studies. Scand J Plast Reconstr Surg 1969 3:81-100.
2. **Brånemark P-I, Chien S.** The osseointegration book: from calvarium to calcaneus: Quintessence Publishing Company, 2005.
3. **Borges GA, Barbin T, Dini C, et al.** Patient-reported outcome measures and clinical assessment of implant-supported overdentures and fixed prostheses in mandibular edentulous patients: A systematic review and meta-analysis. J Prosthet Dent 2020.
4. **Ghiasi P, Ahlgren C, Larsson C, et al.** Implant and prosthesis failure rates with implant-supported maxillary overdentures: a systematic review. Int J Prosthodont 2021 34: 482-491.
5. **Tsigarida A, Chochlidakis K.** A Comparison Between Fixed and Removable Mandibular Implant-Supported Full-Arch Prostheses: An Overview of Systematic Reviews. Int J Prosthodont 2021 34: s85-s92.
6. **Anitua E, Fernández de Retana S, Alkhraisat MH.** Performance of the counter-torque technique in the explantation of nonmobile dental implants. Int J Implant Dent 2020 6:1.
7. **Anitua E, Murias Freijo A, Alkhraisat MH.** Conservative Implant Removal for the Analysis of the Cause, Removal Torque, and Surface Treatment of Failed Nonmobile Dental Implants. J Oral Implantol 2016 42: 69-77.
8. **Anitua E, Flores C, Pinas L, et al.** Frequency of Technical Complications in Fixed Implant Prosthesis: The Effect of Prosthesis Screw Emergence Correction by Computer-Aided Design/Computer-Aided Manufacturing. J Oral Implantol 2018 44: 427-431.
9. **Wittneben JG, Joda T, Weber HP, et al.** Screw retained vs. cement retained implant-supported fixed dental prosthesis. Periodontol 2000 2017 73: 141-151.
10. **Anil S, Aldosari AA.** Impact of bone quality and implant type on the primary stability: an experimental study using bovine bone. J Oral Implantol 2015 41: 144-148.
11. **Elias CN, Rocha FA, Nascimento AL, et al.** Influence of implant shape, surface morphology, surgical technique and bone quality on the primary stability of dental implants. J Mech Behav Biomed Mater 2012 16: 169-180.
12. **Ivanoff CJ, Sennerby L, Johansson C, et al.** Influence of implant diameters on the integration of screw implants. An experimental study in rabbits. Int J Oral Maxillofac Surg 1997 26: 141-148.